

DIPLOME INTERUNIVERSITAIRE D'ECHOGRAPHIE

**Examen probatoire du DIU d'Echographie
Année 2022-2023**

Mercredi 12 octobre 2022 (de 14 h à 16 h 00)

Durée totale de l'épreuve : 2 heures

Cette épreuve comprend :

- 1 question rédactionnelle : coefficient 2

(à rédiger sur une copie séparée)

- 2 planches anatomiques à annoter : coefficient 1

(Renseigner directement le tableau sous le croquis)

N° d'anonymat :

n° d'anonymat

Nom :

Prénom :

Question rédactionnelle :

Une patiente de 29 ans enceinte de 25 SA (primigeste, primipare) sans antécédent est admise aux urgences pour dyspnée depuis 24 heures. Elle est sub-fébrile à 37°8 et n'a pas d'autre point d'appel. Elle n'a pas d'antécédent particulier en dehors d'un épisode d'infection basse du tractus urinaire lors de l'année dernière. Elle est allée consulter son médecin généraliste la veille qui lui avait trouvé un mollet droit douloureux sans œdème ni rougeur et lui avait prescrit un écho-Doppler veineux qu'elle n'a pas réalisé. Lors de son examen clinique, elle présente une douleur à l'ébranlement du mollet droit, une dyspnée modérée sans orthopnée. On note dans les antécédents familiaux 3 fausses couches spontanées chez la mère et probablement la grand-mère. Elle-même n'a jamais fait de fausse couche.

- 1- Que recherchez-vous lors de votre examen clinique plus spécifiquement ?
- 2- Quel(s) examen(s) complémentaire(s) allez-vous demander ?
- 3- Que prescrivez-vous pour les prochaines 24 heures ?
- 4- Quelle(s) hypothèses diagnostiques envisagez-vous ?

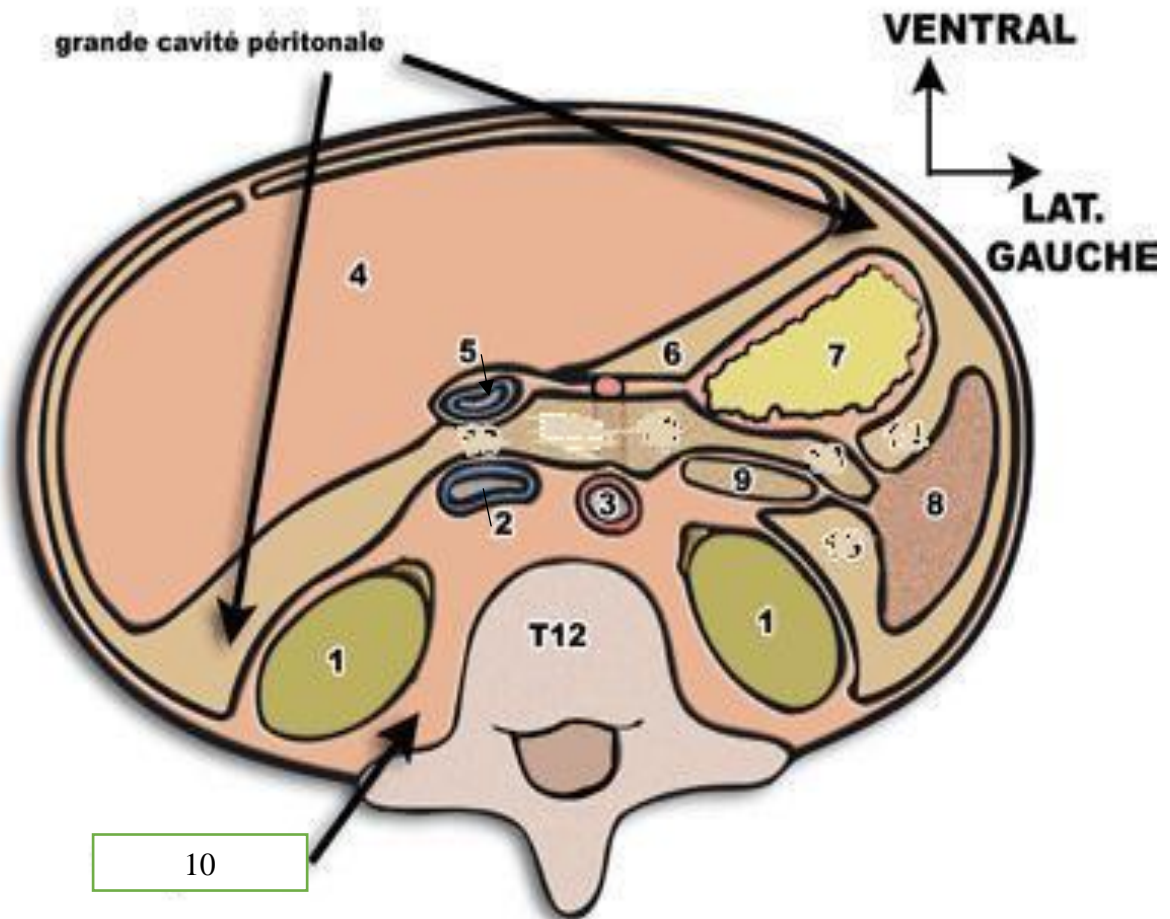
N° d'anonymat :

n° d'anonymat

Nom :

Prénom :

Schémas à légender : voici une coupe schématique de l'abdomen telle que vous pourriez la visualiser en TDM passant par T12 (veuillez remplir dans le tableau)



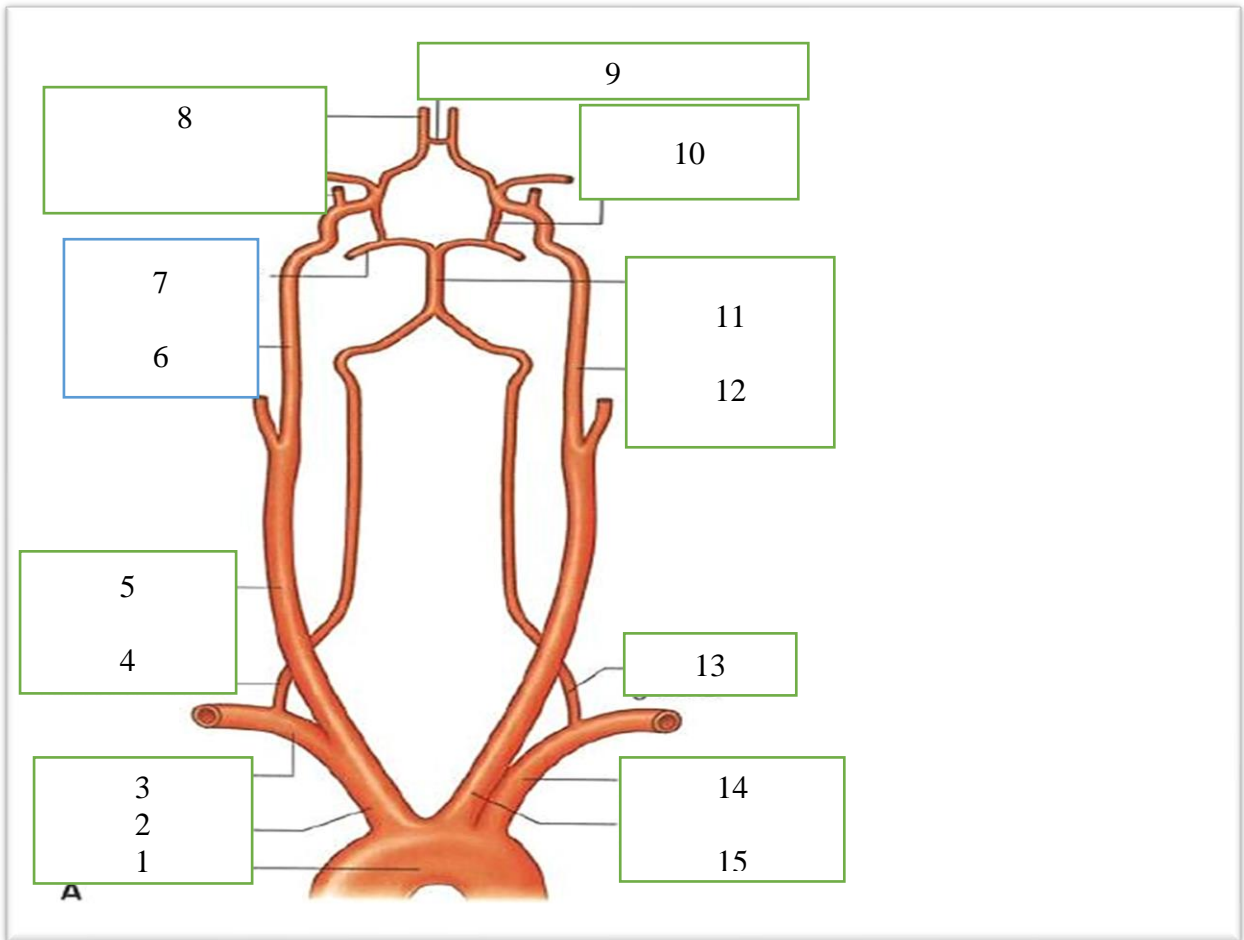
1		6	
2		7	
3		8	
4		9	
5		10	

N° d'anonymat :

n° d'anonymat

Nom :

Prénom :



1		9	
2		10	
3		11	
4		12	
5		13	
6		14	
7		15	
8			