TC 2024	étudiant imprévu / **#2**	Date de l'examen 21/12/2023 14:46

Feuille de réponses

Veuillez suivre les instructions sur la feuille de questions. Pour chaque question, remplissez en entier les cercles qui correspondent à vos réponse(s).

Comment sont prises en compte vos réponses?
Correct = ● *Incorrect =* ☒ ✓ ⊖

www.evalbox.com

Informations:

Copie #8275340 de l'examen #344179
Naxos: #2

1						26					
2					E	27					
3						28					
4					E	29					
5					E	30					
6						31	A				
7	A	B				32					
8						33					
9						34					
10						35					
11						36		B			
12						37					
13						38					
14						39	A				
15	A					40					
16						41					
17						42					
18		B				43			C		
19						44					
20						45	A				
21	A		C			46	A	B			
22						47					
23						48					
24	A				E	49					
25	A				E	50	A				

© Evalbox - Simone Chau

Feuille de questionnaire

***Ne pas répondre ici** sur la feuille des questions de l'examen! Utilisez la feuille de réponse prévue à cet effet.*

Informations:(50 questions)

Copie #8275340 de l'examen #344179 (Référence: **231221-19343-152816-344179**)
Naxos: #2

1 Les artéfacts en miroir :
A - Peuvent générer une fausse image en mode B
B - Sont dus à une réflexion de l'onde ultrasonore sur une interface de 2 milieux d'impédance acoustique différentes
C - Génèrent des images « virtuelles »
D - Sont des artéfacts de diffusion
E - Ne peuvent être visualisés qu'en imagerie mode Doppler couleur

2 Le phénomène d'aliasing en Doppler couleur se traduit par :
A - Un encodage couleur débordant les limites du vaisseau
B - Un aspect hétérogène de l'encodage couleur
C - Une inversion paradoxale de l'encodage couleur
D - Un aspect monochrome de l'encodage couleur
E - Une absence localisée d'encodage couleur

3 Pour explorer les veines des membres inférieurs (VCI incluse) d'un patient de morphologie standard, la ou les sonde(s) la (les) plus appropriée(s) est (sont) :
A - Une sonde « club de golf » 8-15 MHz
B - Une sonde linéaire de 5-10 MHz
C - Une sonde micro convexe de 5-9 MHz
D - Une sonde sectorielle (phased array) de 2-4 MHz
E - Une sonde convexe de 2-5 MHz

4 L'effet thermique des ultrasons :
A - Est lié au caractère divergent du faisceau ultrasonore
B - Peut donner lieu à des applications thérapeutiques.
C - Est lié à l'absorption de l'énergie par les tissus
D - N'a jamais été formellement démontré
E - Donne lieu à des limitations lors de l'homologation des appareils de diagnostic

5 Concernant l'imagerie de fusion :
A - La présence d'un stent aortique est une contre-indication à la réalisation d'une procédure de fusion échographie – TDM.
B - Tous les objets métalliques doivent être éloignés en raison de leur tendance à perturber le champ électromagnétique
C - L'imagerie de fusion nécessite de coupler à l'échographe un générateur de champs électromagnétique
D - La position de la sonde est repérée automatiquement par l'échographe grâce à ce dispositif
E - Elle permet de synchroniser et fusionner les informations échographiques avec celles de la tomodensitométrie, de l'IRM et du PET – scanner

6 Pour l'obtention d'une image échographique et/ou Doppler optimisée, il convient :
A - D'ajuster la profondeur d'exploration et la focale à la structure d'intérêt
B - D'adapter la gamme dynamique pour permettre de nuancer les niveaux de gris des structures d'impédance acoustique très proche
C - De choisir la sonde adaptée
D - De régler l'échelle des vitesses et le gain
E - D'ajuster la position de la boîte couleur dans le sens du vaisseau

7 Voici une image du foie en mode B avec « mode élastographie ARFI» ; la mesure de vitesse indiquée « Vc = 4,97m/s» correspond à :
A - Une mesure de densité de graisse
B - La vitesse de l'artefact produit par l'onde de choc
C - La vitesse de l'onde de transmission de l'onde ultrasonore dans le tissu hépatique
D - Une mesure de dureté hépatique
E - La vitesse de l'onde de cisaillement dans le tissu hépatique

8 Sur l'écran d'un échographe, on trouvera en plus de l'image :
A - La Fréquence d'émission.
B - Le jour calendaire et l'heure de réalisation de l'examen
C - l'index mécanique
D - Le niveau de gain général en dB
E - La gamme dynamique en MHz

9 Les artéfacts de réverbération :
A - Sont liés à une différence de célérité des ultrasons entre deux milieux
B - Sont généralement corrigés par une modification de la gamme dynamique
C - Peuvent témoigner de la présence d'air (bulles de gaz)
D - Peuvent générer un artéfact en miroir
E - Se rencontrent en arrière des calcifications

10 La PRF (Pulse Repetition Frequency) :
A - N'est pas modifiable en Doppler continu
B - Est en relation avec la profondeur d'exploration
C - N'est pas modifiable en mode Doppler couleur
D - N'est pas modifiable en mode B
E - N'est pas modifiable en mode Doppler pulsé

11 Parmi les affirmations suivantes concernant la sémiologie élémentaire en échographie, laquelle (lesquelles) est (sont) exacte(s) ?
A - l'hyperéchogénicité est liée notamment aux variations d'impédance acoustique du milieu
B - l'hyperéchogénicité peut s'accompagner d'une forte absorption des ultrasons
C - l'hypoéchogénicité est liée notamment à la multiplicité d'interfaces rapprochées
D - une formation à composante graisseuse est toujours hyperéchogène
E - un liquide épais ayant un contenu riche en protéine peut perdre son caractère anéchogène

12 L'absorption de l'onde ultrasonore :
A - Est un phénomène indépendant de la fréquence
B - Est d'autant plus importante que la viscosité du milieu est élevée
C - Est plus importante dans la graisse que dans les autres tissus mous
D - Peut être compensée par une adaptation du gain
E - Dépend entre autre du niveau de réflexion des tissus

13 Pour s'affranchir du phénomène d'aliasing en mode Doppler couleur :
A - Il faut augmenter la fréquence Doppler à l'émission
B - On peut modifier la position de la ligne de base
C - Il faut diminuer la fréquence à l'émission en mode B
D - Il faut baisser la PRF en mode Doppler couleur conventionnel
E - Il faut augmenter la PRF en mode Doppler couleur conventionnel

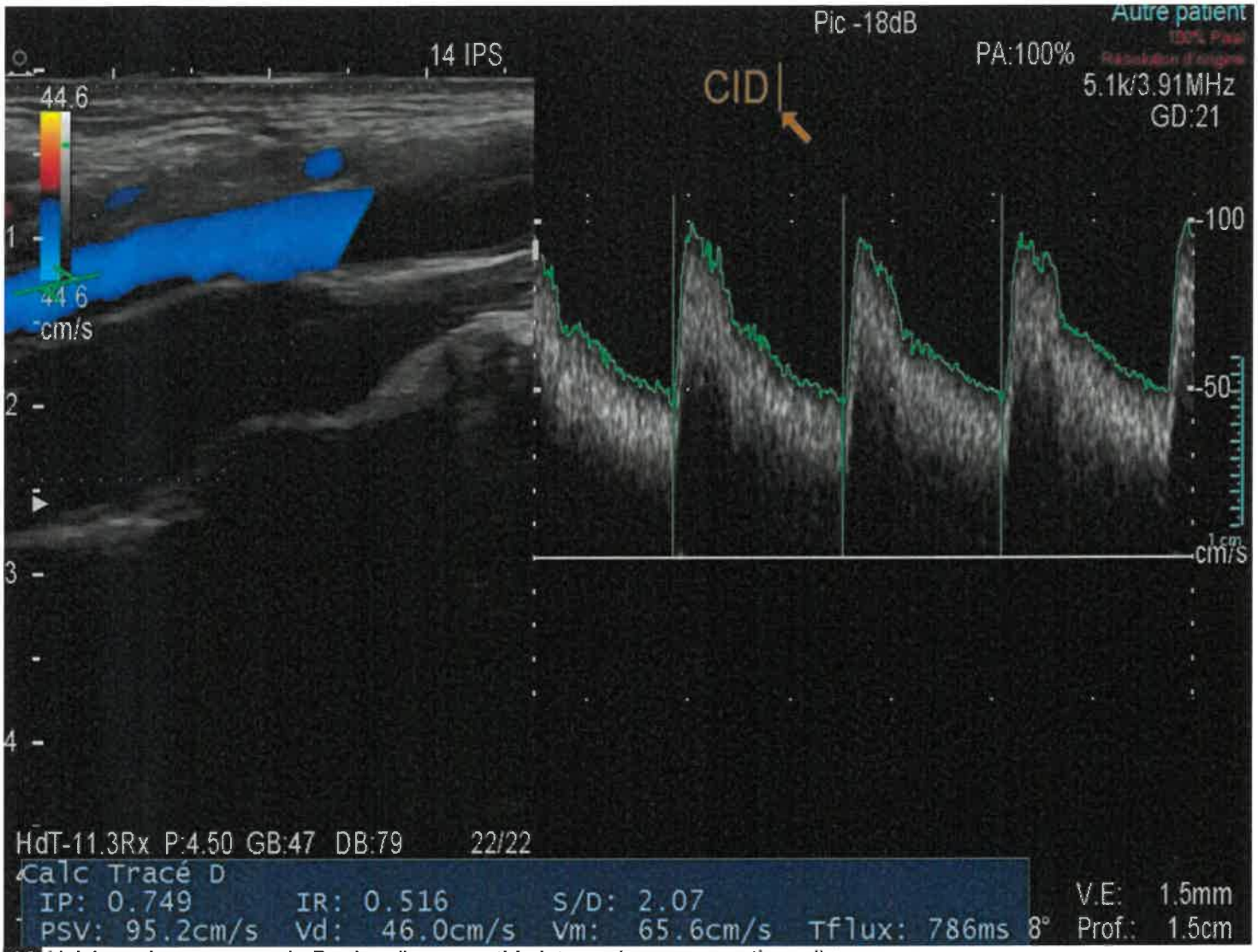

14 Voici une image en mode Duplex d'une carotide interne (sens conventionnel) :
A - Le signal Doppler couleur indique un sens inversé de la carotide interne
B - on visualise un aliasing en Doppler couleur
C - la présence de la fenêtre sombre sous-sytolique sur le spectre Doppler indique qu'il faut augmenter le gain
D - il existe des turbulences sur le spectre Doppler
E - le signal Doppler pulsé (analyse spectrale) est physiologique

15 Le gain en échographie bidimentionnelle
A - Sa compensation est nécessaire en imagerie mode Harmonique
B - Peut être général ou modulé par niveau de profondeur
C - Est inversement proportionnel à la fréquence de l'émission ultrasonore
D - Compense l'atténuation en profondeur
E - Permet d'éliminer le cone d'ombre postérieur

16 Parmi les milieux suivants, quels sont les 2 dont la célérité de propagation des Ultrasons est la plus élevée :
A - Le poumon normal
B - Le foie
C - L'urine dans la vessie
D - La graisse péri-rénale
E - La lumière d'une vésicule biliaire normale d'un patient à jeun

17 A propos de l'image ci-dessus (coupe cervicale transverse montrant l'artère carotide commune et le lobe thyroïdien ainsi que la trachée) :
A - L'image a été réalisée à l'aide d'une sonde convexe
B - l'échelle figurant à droite de l'image correspond à la courbe T.G.C. (Time Gain Compensation)
C - La coupe montre l'artère carotide commune et le lobe thyroïdien gauche
D - Le champ trapézoïdal ne peut être obtenu à l'aide d'une sonde linéaire
E - Un renforcement postérieur est visible en arrière de la carotide commune

18 Lors de la traversée d'un milieu atténuant, l'intensité acoustique passe de la valeur $I_0 = 10^{-2}$ W.cm^{-2} à $I_1 = 10^{-4}$ W.cm^{-2}. L'atténuation exprimée en décibels vaut :
A - 20 dB
B - 10 dB
C - 30 dB
D - 60 dB
E - 50 dB

19 Le phénomène d'ambiguité spectrale ou aliasing en mode Doppler pulsé peut être provoqué par :
A - une accélération du flux
B - Un réglage inadéquat de la PRF
C - Un réglage inadéquat de la ligne de base
D - Un réglage inadéquat de la correction d'angle
E - Un réglage inadéquat de la TGC

20 Dans un liquide de célérité c = 1500 m/s, à quelle fréquence correspond une longueur d'onde de 0,3 mm ?
A - 2 MHz
B - 3 MHz
C - 5 MHz
D - 10 MHz
E - 0,5 MHz

21 Au sujet de l'artefact dit en « queue de comète » en mode B
A - Il s'observe en arrière des calculs supérieurs à 1 cm
B - Il s'observe en arrière des bulles de gaz
C - C'est un artefact de réflexion
D - C'est un artefact de réverbération
E - Il est influencé par la PRF

---

22 Pour améliorer la qualité du Doppler couleur conventionnel :
A - Vous augmentez la fréquence d'émission du Doppler couleur pour explorer un vaisseau plus profond
B - Vous augmentez la PRF pour explorer les vaisseaux artériels à flux rapide
C - Vous augmentez systématiquement le gain pour explorer les vaisseaux de gros calibre
D - Vous augmentez la fréquence à l'émission du Doppler couleur pour explorer un vaisseau dont le flux est lent
E - Vous pouvez activer le Doppler Energie ou Puissance pour détecter les flux à basse vitesse

---

23 Concernant l'imagerie harmonique tissulaire, quelle(s) est(sont) la(les) réponse(s) exacte(s) ?
A - Cette technique d'imagerie améliore la résolution en contraste
B - Il s'agit d'une méthode d'imagerie réservée aux sondes linéaires
C - Ce traitement du signal permet aussi la détection des microbulles lorsque la puissance acoustique à l'émission est abaissée
D - L'imagerie harmonique tissulaire est disponible en mode Doppler couleur
E - Ce traitement du signal n'est disponible que sur les machines d'échographie premium

---

24 À propos de la PRF:
A - elle peut être à l'origine d'une ambiguïté spatiale lorsqu'elle est trop élevée
B - en mode B, elle augmente avec l'augmentation de la fréquence des ultrasons
C - en mode doppler, la PRF maximale accessible diminue avec l'augmentation de la profondeur d'exploration
D - en mode B, elle diminue avec l'augmentation de la profondeur d'exploration
E - en mode B, elle augmente avec l'augmentation de la profondeur d'exploration

---

25 A propos de l'artéfact d'anisotropie :
A - Il dépend du milieu traversé par le faisceau US
B - Il s'observe en présence d'une interface très réfléchissante
C - Il dépend de l'orientation du faisceau ultrasonore
D - Il dépend de la profondeur d'exploration
E - Il dépend de la fréquence d'émission

---

26 Vous appliquez la fonction zoom de votre échographe :
A - Si vous appliquez un zoom optique la cadence image augmentera
B - Si vous appliquez un zoom à l'écriture, la cadence image sera inchangée
C - Quel que soit le zoom, la cadence image ne changera pas
D - Si vous appliquez un zoom à l'écriture, la cadence image augmentera
E - Si vous appliquez un zoom optique, votre cadence image sera inchangée

---

27 Parmi les réglages suivant permettant d'optimiser un examen Doppler lors d'une échographie abdominale permettant de visualiser le tronc porte profondément chez un patient, vous recommandez :
A - De réduire la dynamique du codage du signal Doppler Couleur
B - D'élargir la fenêtre Doppler couleur
C - D'augmenter la fréquence des ultrasons pour l'analyse spectrale
D - De baisser la fréquence des ultrasons pour le codage Doppler Couleur
E - D'augmenter la PRF au-delà de 5000 Hz

---

28 Parmi les propositions suivantes relatives aux artéfacts en échographie, laquelle (lesquelles) est (sont) exacte(s) ?
A - Une formation liquidienne peut ne pas être hypoéchogène ou anéchogène
B - Toutes les formations calciques sont à l'origine d'un cône d'ombre postérieur
C - Les microbulles d'air sont à l'origine d'artéfacts en queue de comète
D - Toutes les structures hypoéchogènes sont de nature liquidienne
E - Un tendon sain est à l'origine d'un artéfact d'anisotropie

---

29 La longueur d'onde d'une onde ultrasonore :
A - Dépend du milieu traversé
B - Diminue si la célérité de propagation du son augmente
C - Est fonction de la fréquence d'émission de la sonde
D - Dépend de l'atténuation
E - Dépend de la fréquence de répétition des impulsions (PRF)

---

30 Une sonde d'échographie :
A - Est émettrice et réceptrice en mode sans harmonique
B - Utilise généralement l'effet piézoélectrique
C - Est seulement émettrice
D - Est seulement réceptrice
E - Est émettrice et réceptrice en mode Harmonique

---

31 La profondeur d'exploration :
A - Est améliorée par l'utilisation de fréquences d'émission basses
B - Dépend des tissus traversés
C - Diminue avec l'augmentation du nombre de zones focales
D - Est indépendante de l'atténuation des Ultrasons
E - Conditionne la fréquence de répétition des impulsions (PRF).

---

32 La cadence de rafraîchissement d'une image échographique dépend :
A - De la mise en œuvre d'imagerie harmonique par filtrage
B - De la fréquence d'émission du faisceau ultrasonore
C - De l'intensité du faisceau émis
D - De l'utilisation du mode Doppler couleur
E - De la profondeur d'exploration choisie

---

33 Les effets biologiques des ultrasons :
A - Sont amplifiés par la présence d'agents de contraste
B - Nécessitent un affichage de l'index mécanique utilisé
C - Imposent une diminution de la puissance à l'émission en imagerie obstétricale
D - Ne contre-indiquent pas l'usage intensif du Doppler pulsé en ophtalmologie
E - Les intensités émises sont limitées par des normes

---

34 L'analyse spectrale d'un signal Doppler :
A - suppose d'adapter la PRF pour éviter le phénomène d'aliasing
B - nécessite l'application de filtres pour être lisible
C - détermine la vitesse d'écoulement en appliquant une correction d'angle
D - correspond à l'analyse fréquentielle d'un signal temporel
E - est indépendant de l'angle d'insonation

---

35 La conversion fréquence vitesse en modes Doppler
A - Repose sur la formule suivante : $V = \Delta F \cdot c / 2 F0 \cdot \cos \theta$
B - Est d'autant plus fiable que le cosinus de l'angle Doppler augmente.
C - Tient compte de la fréquence d'émission
D - Est modifiée en mode Harmonique
E - tient compte de l'angle d'incidence

---

36 Parmi les propositions suivantes relatives à l'imagerie échographique non linéaire, laquelle (lesquelles) est (sont) exacte(s) ?
A - L'imagerie harmonique augmente les artéfacts des lobes latéraux
B - en mode B, l'imagerie harmonique est généralement appliqué par défaut
C - L'imagerie harmonique augmente le contraste tissulaire
D - L'imagerie harmonique est moins performante que l'imagerie linéaire en cas de BMI élevé
E - L'imagerie harmonique permet de mieux explorer les structures anatomiques situées profondément

---

37 L'intensité acoustique à l'émission en échographie bidimensionnelle :
A - est indiquée sur un échographe par l'index mécanique
B - A un impact sur le niveau d'énergie délivrée aux tissus
C - Est fixe pour une sonde donnée
D - est un paramètre non modifiable sur un échographe
E - Peut être modulée selon la profondeur

38 A propos de la désinfection des appareils d'échographie
A - Qu'importe l'examen, passer seulement un spray désinfectant est suffisant
B - Si la sonde a touché une peau lésée, une désinfection de haut niveau est nécessaire
C - Je la réalise uniquement si la sonde a touché une peau lésée
D - Dans tous les cas, une désinfection de haut niveau est nécessaire
E - Je dois en faire une après chaque examen

39 Concernant les sondes d'échographie :
A - Lorsque les caractéristiques des cristaux sont identiques, les sondes linéaires fournissent une résolution spatiale supérieure à celle des sondes convexes
B - Les sondes linéaires sont toujours de fréquence élevée ou intermédiaire
C - Les sondes micro-convexes présentent comme avantage de posséder une empreinte cutanée supérieure à celle des sondes convexes conventionnelles
D - Il existe des sondes linéaires de fréquences basses (2MHz)
E - L'imagerie ultrarapide est obtenue en augmentant le nombre de cristaux au sein des sondes

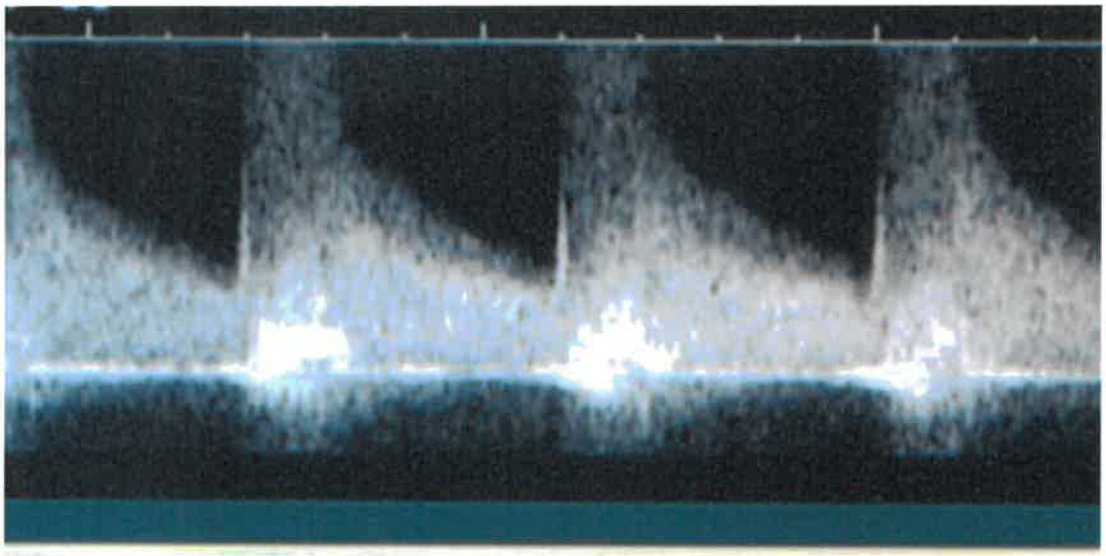

40 Voici un spectre Doppler pulsé d'une artère :
A - Il caractérise une altération du profil de l'écoulement sanguin
B - Il présente des caractéristiques permettant d'évoquer une sténose
C - Il se caractérise par une augmentation des index de résistance
D - Il est normal
E - Il présente un comblement de la fenêtre sombre sous-systolique ainsi que des turbulences

41 Pour explorer une structure vasculaire profonde, il faut :
A - Régler le mode fréquence en « pénétration »
B - Régler la gamme dynamique vers 50-55 dB
C - Baisser les PRF
D - Augmenter le gain Doppler
E - Baisser la fréquence à l'émission Doppler

42 Concernant l'atténuation d'une onde ultrasonore dans un milieu biologique homogène :
A - Pour obtenir une image de brillance homogène dans un milieu homogène l'amplification des échos suit une loi logarithmique croissante avec la profondeur
B - Pour une profondeur donnée l'atténuation est d'autant moins importante que la fréquence est élevée
C - Pour une profondeur donnée l'atténuation est d'autant plus importante que la fréquence est basse.
D - La loi mathématique d'atténuation est une exponentielle décroissante
E - La loi mathématique d'atténuation est une exponentielle croissante

43 A propos de l'utilisation des sondes échographiques :
A - pour explorer une artère fémorale, on utilise une barrette haute fréquence (15-20 MHz)
B - pour explorer une carotide dans son trajet rétro-mandibulaire on peut utiliser une sonde microconvexe (5-8 MHz)
C - pour explorer l'artère carotide interne chez un adulte on peut utiliser une sonde micro-convexe de moyenne fréquence (5-8 MHz)
D - pour explorer les contours hépatiques chez l'adulte on utilise une sonde barrette haute fréquence (10-15 MHz)
E - pour explorer la totalité du parenchyme splénique chez l'adulte on utilise une sonde convexe basse fréquence (2-6 MHz)

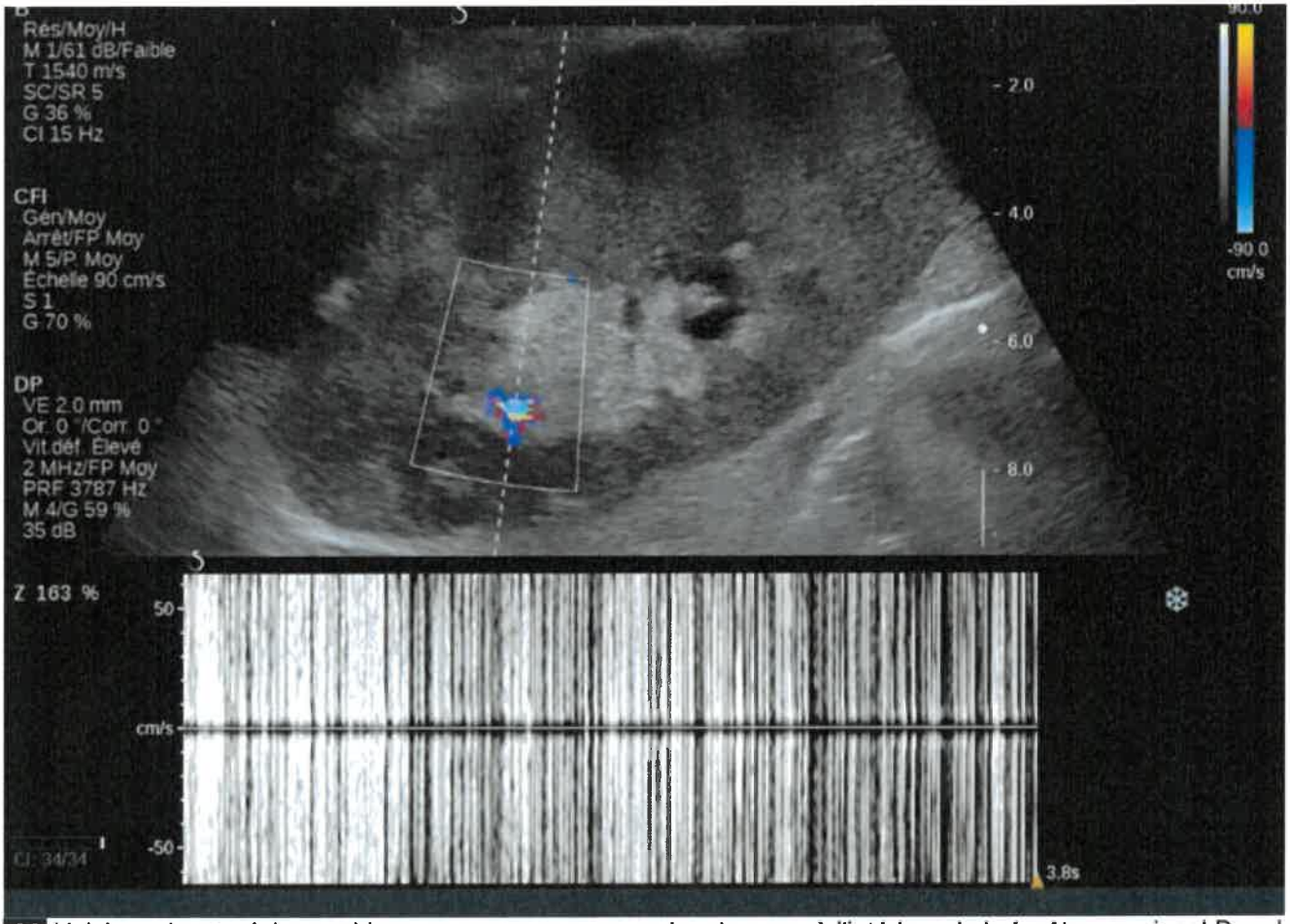

44 Voici une image échographique montrant une coupe de rein avec, à l'intérieur de la fenêtre, un signal Doppler couleur et spectral suivant :
A - Ce signal est caractéristique de la présence d'air dans les tiges calicielles
B - On ne peut pas se prononcer sur ce signal, seule la réalisation d'un TDM précisera la nature de cette structure
C - Ce signal est caractéristique de la présence d'un calcul
D - Le signal en mode couleur et en mode spectral est en faveur d'un artefact de scintillement
E - Le signal en mode couleur et en mode spectral est en faveur d'une fistule

45 Concernant l'injection et l'utilisation des Produits de Contraste Ultrasonores :
A - Les doses délivrées doivent être injectées à l'aide d'une seringue électrique
B - Leur injection n'a que très peu de contre-indication en dehors de l'insuffisance rénale
C - Leur injection permet de mieux caractériser les lésions kystiques complexes
D - Il est conseillé d'utiliser un produit de rinçage du cathéter à base de solution salée isotonique
E - Ils sont délivrés dans des flacons permettant une injection directe par voie artérielle

46 Un kyste simple typique se caractérise par :
A - Un contenu hyperéchogène homogène avec échos de répétition postérieurs
B - Un contenu hypoéchogène homogène avec échos de répétition postérieurs
C - Un contenu anéchogène homogène avec renforcement postérieur
D - Un contenu hypoéchogène homogène avec renforcement postérieur
E - Un contenu anéchogène homogène avec échos de répétition postérieurs

47 Parmi les affirmations suivantes concernant les artéfacts en échographie, laquelle (lesquelles) est (sont) exacte(s) ?
A - l'artéfact de scintillement peut aider a identifier une fistule artério-veineuse
B - une structure calcifiée s'accompagne toujours d'un artefact de scintillement
C - l'artéfact de scintillement (effet arlequin) peut aider à identifier une sténose artérielle
D - une formation liquidienne apparaît toujours anéchogène
E - on visualise le plus souvent un renforcement postérieur en arrière d'une structure liquidienne

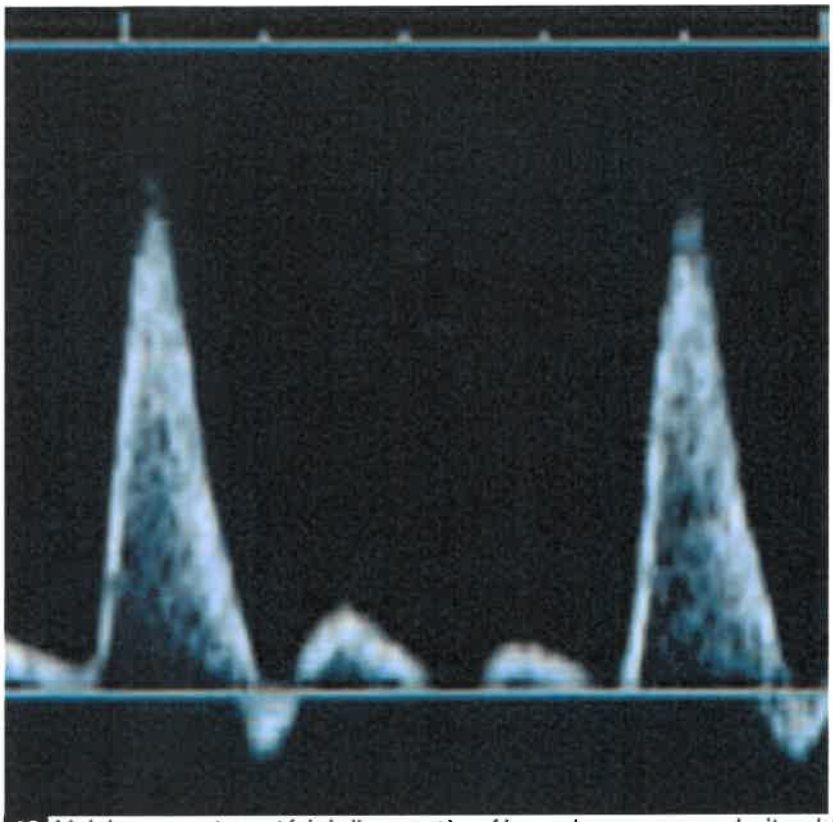

48 Voici un spectre artériel d'une artère fémorale commune droite obtenu en mode Doppler pulsé (PWD) chez un patient au repos :
A - Il se caractérise par des résistances basses
B - Il représente un spectre physiologique pour un sujet sain
C - Lors d'un effort physique (course sur tapis), les résistances vont augmenter
D - Il se caractérise par des résistances élevées
E - Lors d'un effort physique (course sur tapis), les résistances vont diminuer

49 Concernant l'imagerie Doppler couleur :
A - L'échelle des vitesses affichée correspond à la vitesse moyenne instantanée au-delà de laquelle apparait l'artefact de repliement spectral ou aliasing
B - L'échelle des vitesses affichée correspond à la vitesse maximale au-delà de laquelle apparait l'artefact de repliement spectral ou aliasing
C - L'échelle des vitesses affichée correspond à la vitesse minimale en dessous de laquelle apparait l'artefact de repliement spectral ou aliasing
D - La cadence image ne dépend que de la Fréquence de Répétition des Impulsions (PRF)
E - La cadence image ne dépend que de la profondeur de la zone de codage du signal Doppler couleur

50 La fréquence de récurrence ou de répétitions des impulsions ultrasonores (PRF)
A - Correspond à la moitié de la fréquence d'émission
B - Constitue un paramètre uniquement valide en Doppler
C - Est exprimée en kiloHertz
D - Correspond au temps de répétition du train d'onde ultrasonore
E - Dépend de la profondeur des tissus traversés