Feuille de questionnaire

***Ne pas répondre ici** sur la feuille des questions de l'examen! Utilisez la feuille de réponse prévue à cet effet.*

www.evalbox.com

Informations:(40 questions)
Sélectionner la ou les bonne(s) réponse(s) - ne vous fiez pas aux pluriels dans l'énoncé !
- Téléphone interdit. - Documents interdits.

Copie #5219884 de l'examen #240143 (Référence: **220524-19343-120353-240143**)

---

1 Au cours d'un doppler rénal le temps de montée systolique se calcul à partir :
A - Des spectres issus de l'artère rénale interlobaire
B - Des spectres issus de l'artère rénale dans sa portion post ostiale
C - Des spectres issus de l'artère rénale interlobulaire
D - Des spectres issus de l'artère rénale dans sa portion hilaire
E - Des spectres issus de l'artère rénale lobaire

---

2 Parmi les propositions suivantes concernant les tumeurs de la vessie, laquelle ou lesquelles est(sont) juste(s) ?
A - Les caillots dans la vessie sont souvent asymptomatiques
B - Une échographie complètement normale n'élimine pas une tumeur de vessie
C - Le diagnostic des tumeurs superficielles se fait en endoscopie, tandis que celui des tumeurs infiltrantes, en échographie
D - L'élastographie est un complément efficace pour l'identification des lésions bourgeonnantes
E - Dans le cadre d'une hématurie, l'échographie peut éliminer une lésion vésicale significative

---

3 Au cours d'une colique néphrétique, en échographie:
A - la dilatation des cavités pyélocalicielles est toujours très importante
B - la dilatation des cavités pyélocalicielles est toujours présente
C - la dilatation des cavités pyélocalicielles est parfois absente
D - la dilatation des cavités pyélocalicielles est généralement modérée
E - la dilatation des cavités pyélocalicielles est toujours absente

---

4 Parmi les 5 propositions suivantes, lesquelles sont vraies ? Concernant la varicocèle :
A - l'échographie-Doppler n'a pas d'intérêt dans le suivi post thérapeutique d'une varicocèle
B - une manœuvre de Valsalva est recommandée pour révéler une varicocèle minime
C - elle peut être responsable d'une hypofertilité masculine de type excrétoire
D - elle est la conséquence d'un reflux sanguin dans les veines déférentielles
E - l'échographie-Doppler est indiqué pour rechercher une varicocèle infra-clinique

---

5 Un flux artériel intrarénal amorti et démodulé peut s'observer au cours :
A - D'une sténose de l'artère rénale de 80%
B - D'une sténose de l'artère rénale de 60%
C - d'une dissection de l'artère rénale
D - D'une sténose de l'artère rénale préocclusive
E - d'un anévrysme de l'artère rénale

---

6 Parmi les 5 propositions suivantes, lesquelles sont vraies ? Concernant l'échographie d'un testicule normal :
A - l'albuginée testiculaire est fine et hyperéchogène.
B - l'albuginée testiculaire n'est pas visible.
C - le grand axe testiculaire normal est inférieur à 35 mm
D - la pulpe testiculaire normale est homogène
E - le volume testiculaire normal est évalué à 15 cm3 ou plus

---

7 Parmi les 5 propositions suivantes, lesquelles sont vraies ? Les causes d'infertilité excrétoire sont :
A - le syndrome de Klinefelter
B - une infection sexuellement transmissible
C - un antécédent de chimiothérapie pour cancer
D - une absence bilatérale des canaux déférents
E - un antécédent d'orchite ourlienne

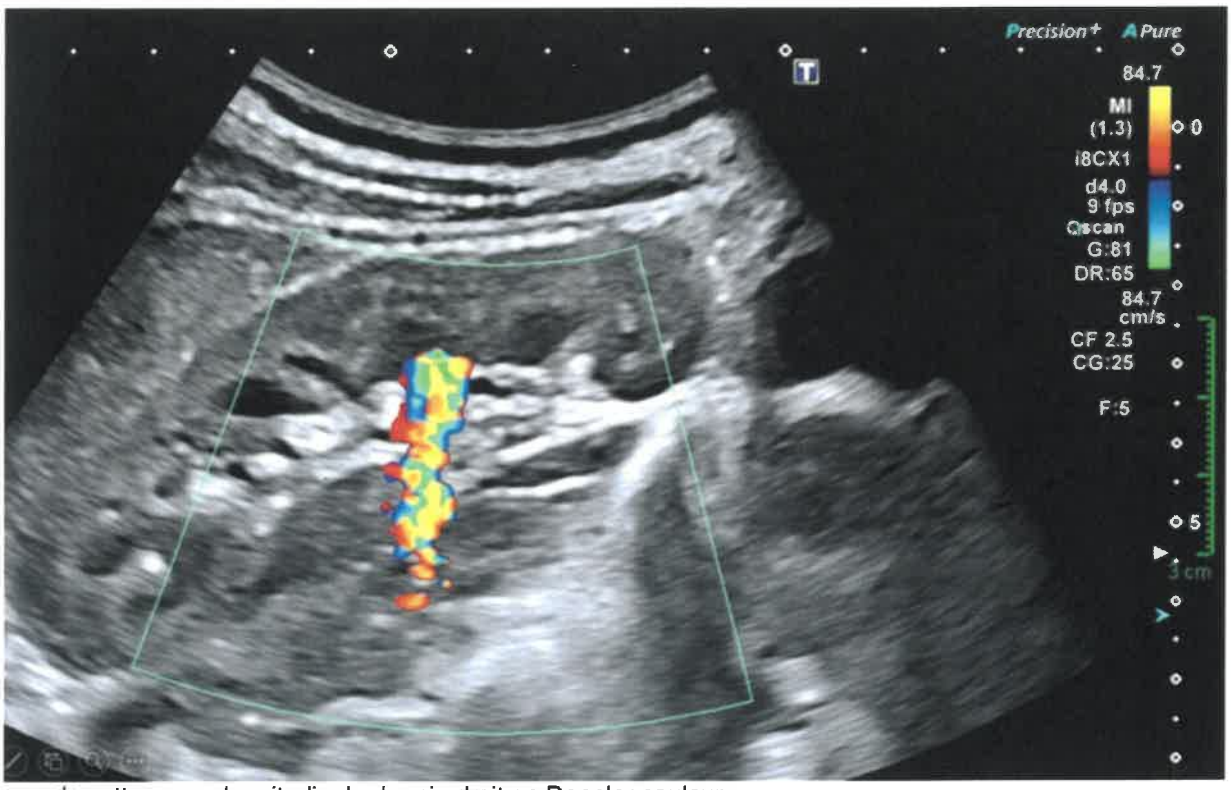

8 A propos de cette coupe longitudinale du rein droit en Doppler couleur
A - L'artefact couleur présent est un artefact périvasculaire
B - L'artefact couleur présent peut-être généré par un calcul
C - L'artefact couleur présent est un artefact de scintillement
D - Elle est réalisée avec une PRF Doppler couleur haute
E - Elle est réalisée avec une PRF Doppler couleur basse

9 Parmi les 5 propositions suivantes, lesquelles sont vraies ? Concernant l'échographie des bourses :
A - l'apport du Doppler est nul
B - elle est réalisée avec une sonde linéaire haute fréquence
C - elle nécessite une sonde assez large pour être en capacité de mesurer le grand axe testiculaire sur une seule coupe
D - la verge du patient doit être maintenue sur la région hypogastrique
E - une manœuvre de Valsalva doit être réalisée pour dépister une varicocèle.

10 Parmi les propositions suivantes concernant le cancer de la vessie, laquelle (lesquelles) est (sont) vraie(s) ?
A - Le sexe féminin en est un facteur de risque
B - Le port d'une sonde vésicale à demeure pendant plusieurs années en est un facteur de risque
C - Il est majoritairement diagnostiqué au stade T2
D - La bilharziose urinaire en est un facteur de risque
E - Le tabac en est un facteur de risque

11 La thrombose primitive de la veine d'un rein natif s'accompagne typiquement à la phase aigüe :
A - D'un amortissement des flux artériels
B - D'une diminution des résistances artérielles
C - D'une augmentation des résistances artérielles
D - D'une inversion des flux veineux
E - D'une néphromégalie

12 Parmi les propositions suivantes concernant l'hypertrophie bénigne de la prostate, laquelle (lesquelles) est (sont) vraie (s) ?
A - L'hypertrophie bénigne de la prostate peut rester asymptomatique
B - L'hypertrophie bénigne de la prostate est due à une croissance du stroma fibro musculaire de la prostate
C - Il s'agit d'une pathologie fréquente
D - Le développement de l'hypertrophie bénigne de la prostate est continu à partir de 30 ans
E - L'hypertrophie bénigne de la prostate est due à une croissance de la zone de transition de la prostate

---

13 Parmi les propositions suivantes concernant la zone périphérique de la prostate, laquelle ou lesquelles est(sont) juste(s) ?
A - Elle présente des « cornes latérales »
B - Les cancers y apparaissent généralement hypoéchogènes
C - Elle est en forme de Y inversé
D - Elle est épaissie en cas d'hypertrophie bénigne de la prostate
E - Elle est plutôt échogène, mais elle peut avoir un aspect très hypoéchogène

---

14 Devant une petite masse rénale unique découverte fortuitement à l'échographie, hyperéchogène homogène de 5 mm corticale profonde du rein chez une patiente de 55ans, et dont le scanner a conclu : petite masse indéterminée (sans graisse détectable), quelle conduite à tenir proposez-vous dans un premier temps :
A - Echographie de contraste
B - Surveillance annuelle par scanner
C - Surveillance annuelle par IRM
D - Surveillance annuelle par échographie
E - Tumorectomie chirurgicale

---

15 Parmi les propositions suivantes concernant la prostatite, laquelle ou lesquelles est(sont) juste(s) ?
A - Toute infection urinaire fébrile de l'homme est une prostatite jusqu'à preuve du contraire.
B - La rétention urinaire fébrile est une contre-indication au sondage vésical
C - Elle peut être liée à un sondage
D - Elle peut être d'origine hématogène
E - Une fièvre associée à un ECBU positif et à un toucher rectal positif suffisent au diagnostic

---

16 Parmi les 5 propositions suivantes, lesquelles sont vraies ?
A - L'uretère normal en échographie est visible dans sa portion pelvienne rétrovésicale
B - L'uretère normal en échographie est visible en avant du pédicule iliaque
C - L'uretère normal en échographie est visible dans sa portion sous pyélique
D - L'uretère normal en échographie est visible dans sa portion distale intramurale
E - L'uretère normal en échographie n'est jamais visible

---

17 L'indice de résistance artériel rénal se calcul par la formule suivante :
A - Vitesse systolique maximale - vitesse diasolique moyenne / Vitesse systolique Moyenne
B - Vitesse systolique minimale - vitesse télédiasolique / vitesse systolique minima
C - Vitesse systolique maximale + vitesse télédiasolique / Vitesse systolique Moyenne
D - Vitesse systolique maximale - vitesse télédiasolique / vitesse systolique maximale
E - Vitesse systolique moyenne - vitesse protodiasolique / Vitesse systolique Moyenne

---

18 Dans le diagnostic des sténoses hémodynamiquement significatives et sévères de l'artère rénale, les turbulences se traduisent par des signes parmi lesquels:
A - Un comblement de la fenêtre sombre
B - La présence de flux rétrogrades diastoliques
C - Un allongement du temps de montée systolique
D - Une surbrillance dans les hautes fréquences
E - La présence de flux rétrogrades systolodiastoliques

---

19 Vous découvrez une lésion dans la vessie en échographie, quelle est (sont) la (les) réponse(s) en faveur d'une lésion tumorale plutôt que bénigne ?
A - La lésion apparaît cerclée de calcifications hyperéchogènes
B - Il y a de nombreux diverticules vésicaux
C - La lésion montre un signal positif en Doppler
D - La lésion est postéro-latérale
E - La lésion est mobile avec les mouvements du patient

---

20 Parmi les propositions suivantes concernant le cancer de la vessie, laquelle (lesquelles) est (sont) vraie(s) ?
A - Son type histologique le plus fréquent en France est le carcinome épidermoïde
B - Son type histologique le plus fréquent en France est le carcinome urothélial
C - Sa résection endoscopique permet son traitement pour les tumeurs infiltrant le muscle
D - Son diagnostic est fait par cystoscopie sous anesthésie locale
E - Sa résection endoscopique permet une évaluation de l'infiltration en profondeur

---

21 Parmi les pathologies rénales suivantes lesquelles peuvent être associées à un artefact périvasculaire en doppler couleur ?
A - Sténose serrée de l'artère rénale
B - Fistule artério veineuse
C - Malformation artérioveineuse anévrysmale
D - Thrombose de la veine rénale
E - Faux anévrysme artériel

---

22 Parmi les 5 propositions suivantes à propos des kystes complexes du rein, lesquelles sont vraies ?
A - Un kyste rénal complexe en échographie peut-être classé dans le système de Bosniak
B - Un kyste rénal dense en scanner peut-être simple en échographie
C - Un kyste rénal complexe en échographie est une indication d'échographie de contraste
D - Un kyste rénal complexe en échographie est une indication de scanner
E - Un kyste rénal dense en scanner et toujours simple en échographie

---

23 Quel (s) est (sont) le (s) examen (s) recommandés en première intention pour le bilan initial d'une l'hyperplasie bénigne de prostate?
A - Scanner abdomino-pelvien
B - Examen cytobactériologique des urines
C - Débitmétrie
D - PSA
E - Echographie Réno-vésico-prostatique avec étude du résidu postmictionnelle

---

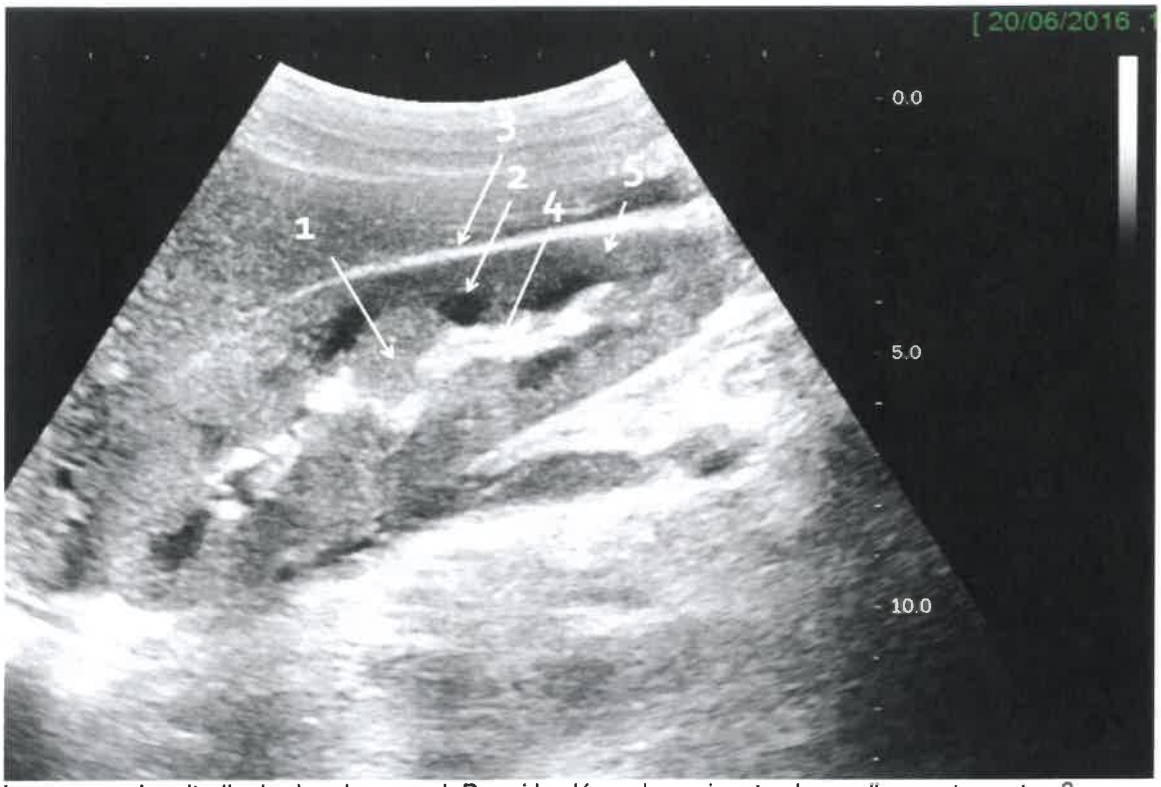

24 Voici une coupe longitudinale de rein normal. Parmi les légendes suivantes lesquelles sont exactes ?
A - Cortex : 5
B - Pyramide de Malpighi: 2
C - Colonne de Bertin : 1
D - Capsule rénale : 3
E - Hile rénal : 4

---

25 Parmi les 5 propositions suivantes, lesquelles sont vraies ? Concernant l'exploration par d'une masse intra-scrotale par une échographie des bourses :
A - un kyste du cordon est impossible à différencier d'une hydrocèle
B - une hydrocèle est due à un épanchement liquidien abondant dans la vaginale
C - les lésions kystiques intra-testiculaires sont souvent des kystes épithéliaux
D - les kystes épididymaires sont majoritairement des spermatocèles
E - les lésions intra-testiculaires sont malignes jusqu'à preuve du contraire

---

26 Quelle est(sont) la(les) indications de l'échographie de la prostate ?
A - Bilan d'une élévation du taux de PSA
B - Recherche de varicocèle
C - Diagnostic d'une prostatite aiguë
D - Bilan d'une hypertrophie prostatique, avec étude du résidu postmictionnel
E - Bilan de prostatites à répétition

---

27 Une masse rénale hypoéchogène sans aucun signal doppler couleur à l'intérieur
A - Peut-être un abcès rénal
B - Peut-être une tumeur solide
C - Est toujours une tumeur solide
D - Est toujours un kyste
E - Peut-être un kyste complexe

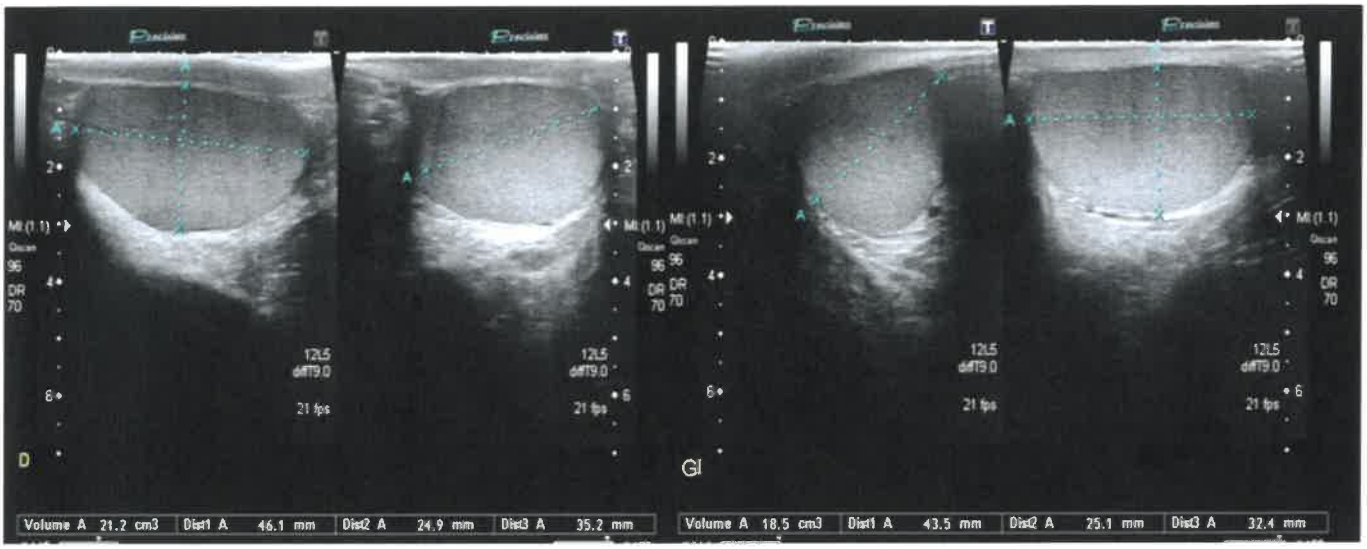

28 Dans le bilan d'une infertilité masculine, les images échographiques suivantes explorent les testicules droit et gauche (coupes transversales et longitudinales) :
Quel type d'infertilité faut-il suspecter chez ce patient ?
A - infertilité excrétoire
B - infertilité par défaut de la spermatogénèse
C - toutes les propositions sont fausses
D - infertilité mixte
E - infertilité sécrétoire

---

29 Parmi les propositions suivantes concernant le diagnostic positif de l'hypertrophie bénigne de la prostate, laquelle est vraie ?
A - Le volume prostatique obtenu par échographie trans rectale est l'élément clé du diagnostic
B - La mesure du résidu post mictionnel par échographie sus pubienne est l'élément clé du diagnostic
C - L'interrogatoire est l'élément clé du diagnostic
D - La débitmétrie urinaire est l'élément clé du diagnostic
E - Le toucher rectal est l'élément clé du diagnostic

---

30 Dans les traumatismes du rein l'échodoppler :
A - peut diagnostiquer les infarctus en rapport avec une dissection artérielle
B - est un bon examen pour évaluer les fractures du rein
C - peut diagnostiquer les avulsions de la voie excrétrice
D - peut diagnostiquer les hématomes sous capsulaires
E - précède toujours le scanner avec injection de contraste

---

31 Au sujet de la dysmorphie interlobaire rénale:
A - elle peut se traduire par un syndrome de masse hilaire
B - elle est isoéchogène à la médullaire
C - elle peut se traduire par un syndrome de masse sous capsulaire
D - elle peut se traduire par un syndrome de masse sinusal
E - elle est isoéchogène au cortex

---

32 Parmi les 5 propositions suivantes, lesquelles sont vraies ? Concernant les cancers du testicule :
A - les métastases ganglionnaires sont à chercher dans les aires inguinales
B - leur temps de doublement est d'environ 2 mois
C - ce sont majoritairement des tumeurs germinales
D - les métastases ganglionnaires sont à chercher dans le rétropéritoine médian
E - ce sont des tumeurs de types séminomateux ou non séminomateux

---

33 Le diagnostic de polykystose rénale dominante peut-être exclu chez les apparentés de plus de 40 ans en présence :
A - de ≤4 kystes
B - de ≤3 kystes
C - de 0 kyste
D - de ≤2 kystes
E - de ≤1 kyste

---

34 Parmi les 5 propositions suivantes, lesquelles sont vraies ? Concernant le bilan échographique d'une infertilité masculine :
A - il est pratiqué après avoir mis en évidence des anomalies au spermogramme
B - il peut comporter un examen des bourses et un examen échographique endorectal dans le même temps d'examen
C - il comporte toujours un examen des bourses
D - il permet souvent d'orienter vers une origine sécrétoire ou excrétoire
E - il comporte toujours un examen échographique endorectal

---

35 Parmi les propositions suivantes concernant l'anatomie zonale de la prostate, quelle(s) structure(s) forme(nt) le compartiment postérieur ?
A - Zone périphérique
B - Stroma fibromusculaire antérieur
C - Lobe médian
D - Zone centrale
E - Zone de transition

---

36 Au cours d'une insuffisance rénale aigue les indices de résistances sont augmentés dans les causes suivantes
A - Nécrose corticale
B - Obstruction aigue
C - Thrombose aigue de la veine rénale
D - Nécrose tubulaire aigue
E - sténose serrée bilatérale des artères rénales

---

37 Parmi les propositions suivantes concernant l'hyperplasie bénigne de prostate, laquelle ou lesquelles est(sont) juste(s) ?
A - Les symptômes évoluent de façon corrélée au volume de la glande
B - Elle peut se compliquer d'hématurie
C - Elle peut expliquer la présence de calculs vésicaux
D - L'énucléation endoscopique de l'adénome prostatique par laser permet d'éviter l'éjaculation rétrograde post opératoire
E - Un épaississement localisé de la paroi vésicale doit faire suspecter une vessie de lutte

---

38 Parmi les 5 propositions suivantes, lesquelles sont vraies ? Dans l'exploration d'une masse intra-scrotale par une échographie des bourses :
A - les tumeurs non séminomateuses sont souvent hétérogènes
B - les séminomes sont souvent hypoéchogènes
C - un des objectifs de l'examen est de différencier les lésions intra-testiculaires et les lésions extra-testiculaires.
D - les tératomes sont souvent hétérogènes avec des portions kystiques
E - les lymphomes sont hypovascularisés

---

39 Une petite tumeur infracentimétrique hyperéchogène et homogène du rein:
A - est toujours un angiomyolipome
B - peut être surveillée par une échographie annuelle
C - est toujours un carcinome
D - n'est jamais un carcinome
E - peut-être un angiomyolipome

---

40 L'infarctus spontané par hématome disséquant de l'artère rénale est plus fréquent:
A - Du côté gauche
B - Chez la femme de la cinquantaine
C - Sur les artères fibrodysplasiques
D - Du côté droit
E - Chez l'homme de la cinquantaine