Feuille de questionnaire

***Ne pas répondre ici** sur la feuille des questions de l'examen! Utilisez la feuille de réponse prévue à cet effet.*

www.evalbox.com

Informations:(40 questions)
Sélectionner la ou les bonne(s) réponse(s) - ne vous fiez pas aux pluriels dans l'énoncé !
- Téléphone interdit. - Documents interdits.

Copie #5219758 de l'examen #240127 (Référence: **220524-19343-120354-240127**)

1 Quelles sont les principales pathologies pédiatriques de hanche à l'origine d'une boiterie ?
A - Épiphysiolyse aigue
B - Synovite aiguë
C - Arthrite aigue
D - thrombose vasculaire aigue
E - Ostéochondrite aigue

2 Concernant le dépistage de la luxation congénitale de hanche
A - l'échographie est réalisée à l'aide d'une sonde courbe de moyenne fréquence
B - l'échographie de dépistage est réalisée à 4 mois de vie en l'absence d'anomalie clinique
C - l'échographie est performante jusqu'à l'âge de 4 mois
D - l'échographie permet de quantifier la luxation de hanche
E - l'échographie permet le suivi pendant le traitement

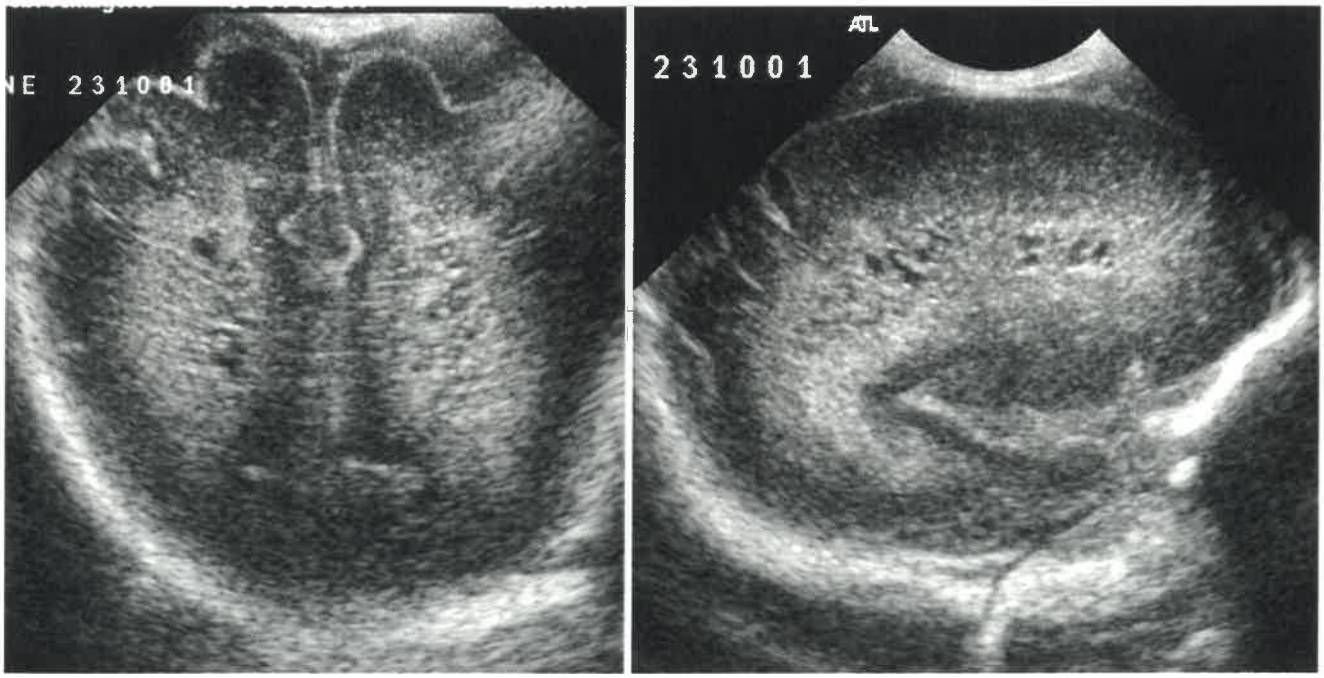

3 Quel est le siège des petits kystes sur cette échographie trans-fontanellaire (coupe frontale et para sagittale)?
A - Sous épendymaires
B - Plexus choroïdes
C - Fosse postérieure
D - Péri ventriculaires

4 Quelles sont les propositions exactes concernant les anomalies à rechercher en cas de puberté précoce d'origine centrale ?

A - Un contexte d'HTIC chronique
B - Une tumeur de la granulosa
C - Un développement pubertaire harmonieux
D - Un hamartome du tuber cinereum
E - Un test de stimulation à la GnRH positif

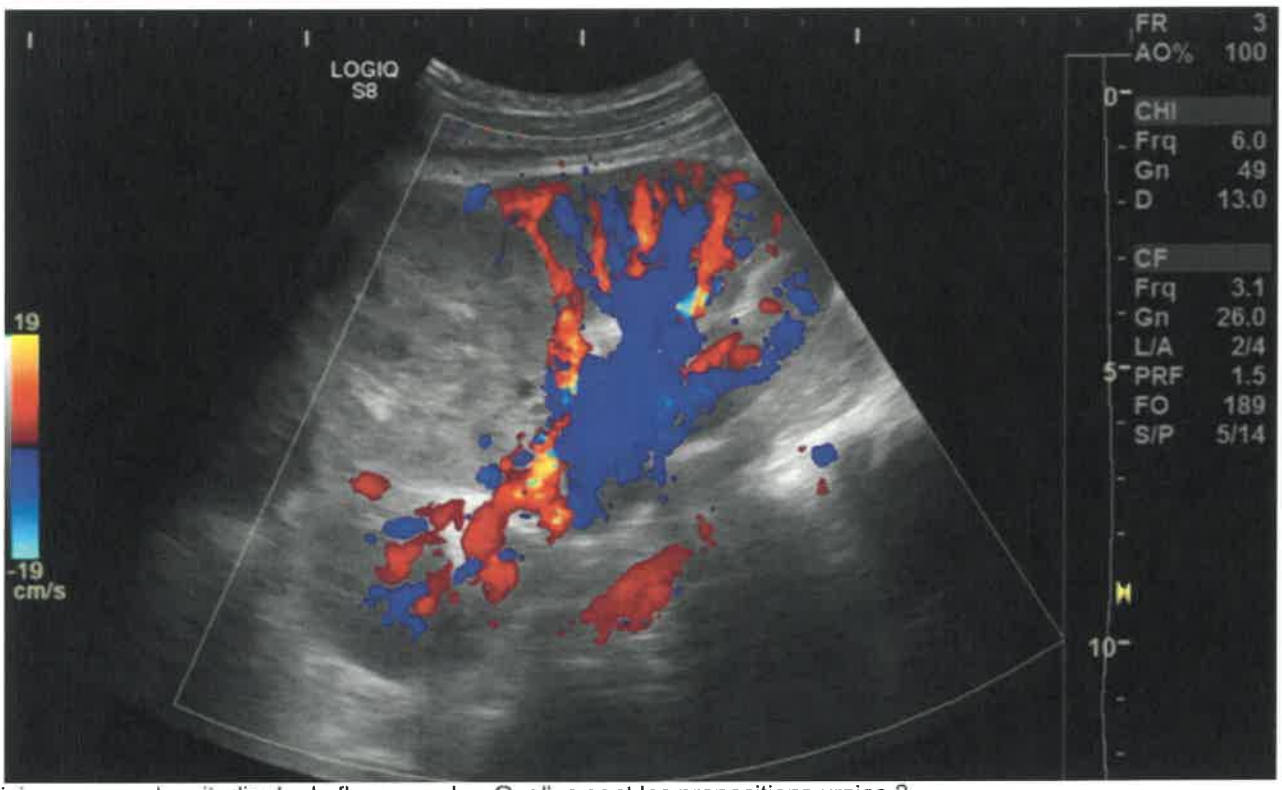

5 Voici une coupe longitudinale du flanc gauche. Quelles sont les propositions vraies ?

A - Cette lésion est hypervascularisée
B - Cette lésion est d'origine surrénale
C - Cette lésion est d'origine rénale
D - Il existe un syndrome de masse tissulaire
E - Cette lésion est majoritairement kystique

6 Diagnostic d'appendicite simple quels sont les signes cliniques et échographiques parmi les signe suivants:

A - douleur abdominale et rectorragie
B - graisse péri appendiculaire épaissie hyperéchogène
C - diamètre de l'appendice supérieur à 6mm
D - Adénopathies

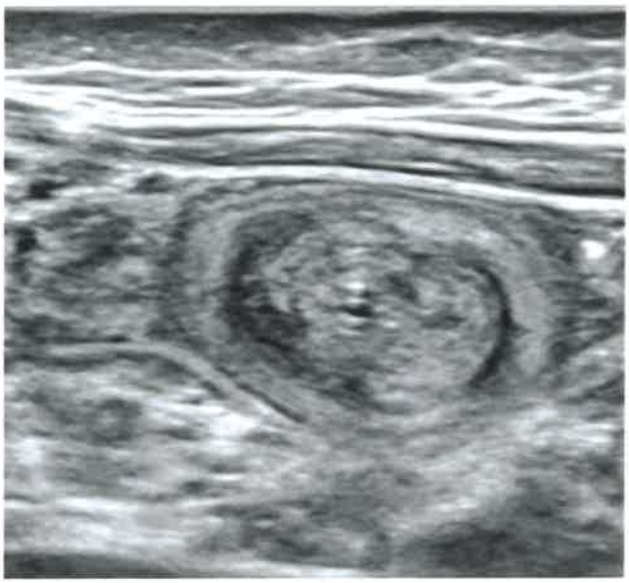
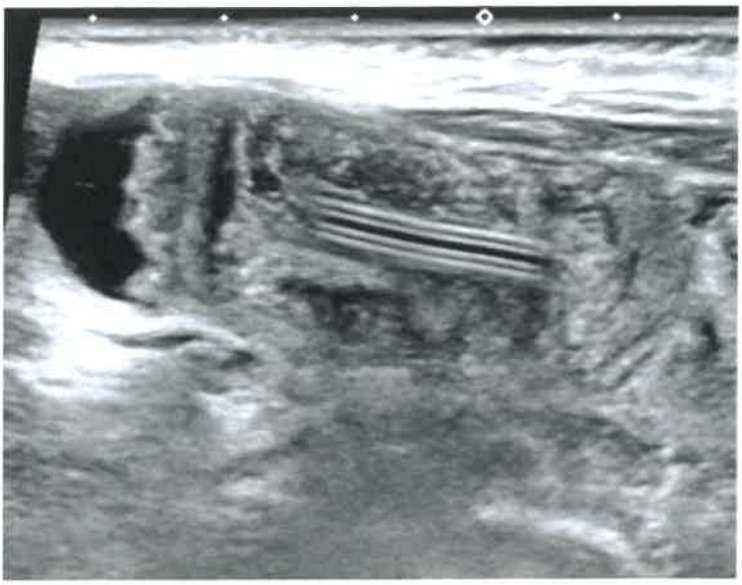

7 Vomissements lactés et bilieux chez un nourrisson (échographie de l'hypochondre gauche). Quel(s) diagnotic(s) évoquez vous ?
A - invagination iléo-iléale
B - sténose du pylore
C - tumeur du tube digestif
D - corps étranger intra digestif
E - invagination iléo colique

---

8 Boiterie aigue droite chez un enfant de 4 ans, sans contexte traumatique et sans fièvre. La radiographie du bassin de face et de profil est normale. L'échographie retrouve un épanchement intra articulaire de hanche droite mesuré à 6mm d'épaisseur. Quelles sont les propositions vraies ?
A - La présence d'un épanchement intra articulaire nécessite la réalisation d'une ponction articulaire dans ce contexte
B - une radiographie de contrôle doit être réalisée 6 semaine plus tard
C - une IRM du bassin est nécessaire pour confirmer le diagnostic étiologique
D - L'échogénicité de l'épanchement permet de différencier un épanchement réactionnel d'une arthrite septique
E - Les radiographies de l'ensemble du membre inférieur droit ne sont pas indiquées

---

9 Concernant l'échogénéicité des os
A - la diaphyse apparait hyperéchogène
B - la métaphyse apparait hyperéchogène
C - un noyau d'ossification apparait hypoéchogène
D - la physe apparait hyperéchogène
E - l'épiphyse apparait hypoéchogène

---

10 Concernant le dépistage de la luxation congénitale de hanche. Quelles sont les propositions vraies ?
A - En présence de signes cliniques de luxation de hanche, l'échographie de hanche est réalisée dès que possible
B - En présence d'une échographie de dépistage normale, la radiographie du bassin à 4 mois n'est pas indiquée
C - Le dépistage est clinique lors de chaque visite médicale jusqu'à la marche
D - Chez un nourrisson de 4 mois, présentant un facteur de risque et en l'absence de dépistage échographique réalisé, la radiographie du bassin est indiquée
E - En cas de facteur de risque, sans anomalie à l'examen clinique, l'échographie de dépistage est réalisée à la sortie de la maternité

---

11 Quelle est la proposition exacte concernant la définition d'un rein en fer à cheval :
A - Une fusion des pôles inférieurs des reins
B - Une fusion des pédicules vasculaires des reins
C - Une fusion des pôles supérieurs des reins
D - Une fusion des uretères
E - Une fusion des pôles médians des reins

---

12 Quelles sont les deux principales tumeurs abdominales pédiatriques ?
A - Neuroblastome
B - Néphroblastome
C - Hépatoblastome
D - Hamartome
E - Sarcome d'Ewing

---

13 Etiologies possible des vomissements bilieux chez un nouveau né
A - reflux gastro œsophagien
B - atrésie duodénale
C - sténose du pylore
D - volvulus du grêle

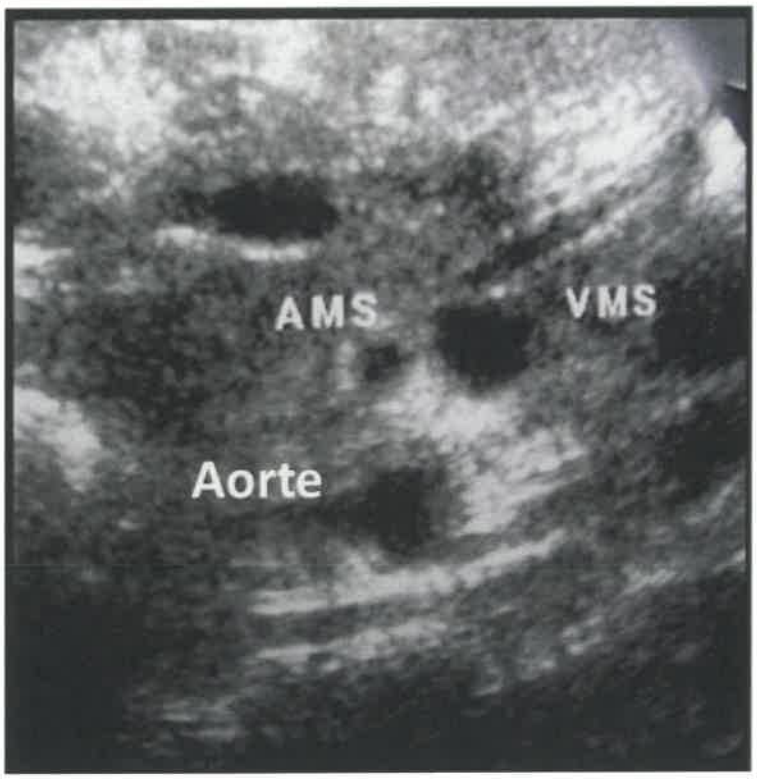

14 Coupe axiale de l'épigastre : aorte, veine cave inférieure et vaisseaux mésentériques
A - l'artère et la veine mésentériques sont en place
B - l'artère et la veine mésentériques ne sont pas en place
C - aspect de malrotation
D - aspect normal

---

15 Quelles sont les deux principales tumeurs abdominales pédiatriques ?
A - Hamartome
B - Sarcome d'Ewing
C - Neuroblastome
D - Hépatoblastome
E - Néphroblastome

---

16 Concernant l'exploration échographique d'une masse cervicale de l'enfant : quelle(s) est (sont) la (les) proposition(s) vraie(s) ?
A - La présence de calcifications au sein de la lésion est pathognomonique d'une malformation veineuse
B - Une lésion compressible peut correspondre à une malformation vasculaire à flux lent
C - La présence d'une inflammation de la peau en regard élimine le diagnostic de malformation congénitale
D - la présence d'un renforcement postérieur est en faveur d'une lésion kystique
E - L'absence de flux en doppler couleur élimine le diagnostic de malformation vasculaire

---

17 Quels éléments parmi les suivants sont exacts concernant l'échographie pelvienne de la fille en période néonatale
A - L'endomètre est échogène
B - Les ovaires sont plurifolliculaires
C - La longueur utérine est de 5 cm
D - L'utérus est bifide
E - Le ratio corps/col est de 1:2

---

18 Devant un système double rénal, quel(s) terme(s) parmi les suivants est (sont) possible(s)
A - Duplication urétérale
B - Bifidité urétérale
C - Duplication urétrale
D - Fourberie rénale
E - Réplication rénale

---

19 Concernant la coupe de référence de l'échographie de hanche de dépistage : quelles sont les propositions vraies ?
A - Elle permet de mesurer le fond cotyloïdien
B - Elle passe par le grand axe de la tête fémorale
C - Elle doit être réalisée en position luxante
D - La coupe est réalisée dans le plan sagittal
E - Le noyau pubien doit être visualisé

---

20 Signes cliniques et échographiques de la sténose du pylore
A - longueur du défilé pylorique supérieur à 15mm
B - vomissements bilieux en jet
C - épaisseur du pylore inférieur à 3mm
D - perte de poids

---

21 Quelle est la gamme diagnostique à évoquer en postnatal devant une formation kystique intrapéritonéale, dont l'identification aura été faite en échographie prénatale ?
A - Un kyste ovarien
B - Un neuroblastome
C - Une dysplasie rénale multikystique
D - Un urinome
E - Une duplication digestive

---

22 Concernant le dépistage de la luxation congénitale de hanche à 1 mois de vie :
A - Une couverture osseuse de la tête fémorale supérieure à 50% est normale
B - Une distance entre la tête fémorale et le fond du cotyle inférieure à 4 mm est normale
C - Une couverture osseuse de la tête fémorale inférieure à 50% est normale
D - Une couverture osseuse de la tête fémorale inférieure à 40% est normale
E - Une distance entre la tête fémorale et le fond du cotyle supérieure à 6 mm est anormale

---

23 Sur une échographie rénale chez un nouveau-né, quels éléments parmi les suivants sont habituellement retrouvés :
A - Un aspect festonné du cortex rénal
B - Un aspect hyperéchogène du cortex rénal
C - Une dilatation pyélique
D - Un aspect hyperéchogène de la pointe des pyramides rénales
E - Un aspect hyperéchogène du sinus rénal

---

24 Concernant le neuroblastome :
A - 70% sont localisé dans le rétropéritoine
B - 50% des neuroblastomes sont métastatiques lors du diagnostic
C - l'échographie permet de bien visualiser l'extension intracanalaire
D - le dosage des catécholamines urinaires est utile au diagnostic
E - l'extension est possible dans le canal rachidien

---

25 Quel est le grand axe moyen en millimètres d'un rein à la naissance ?
A - 45 mm
B - 25 mm
C - 65 mm
D - 55 mm
E - 35 mm

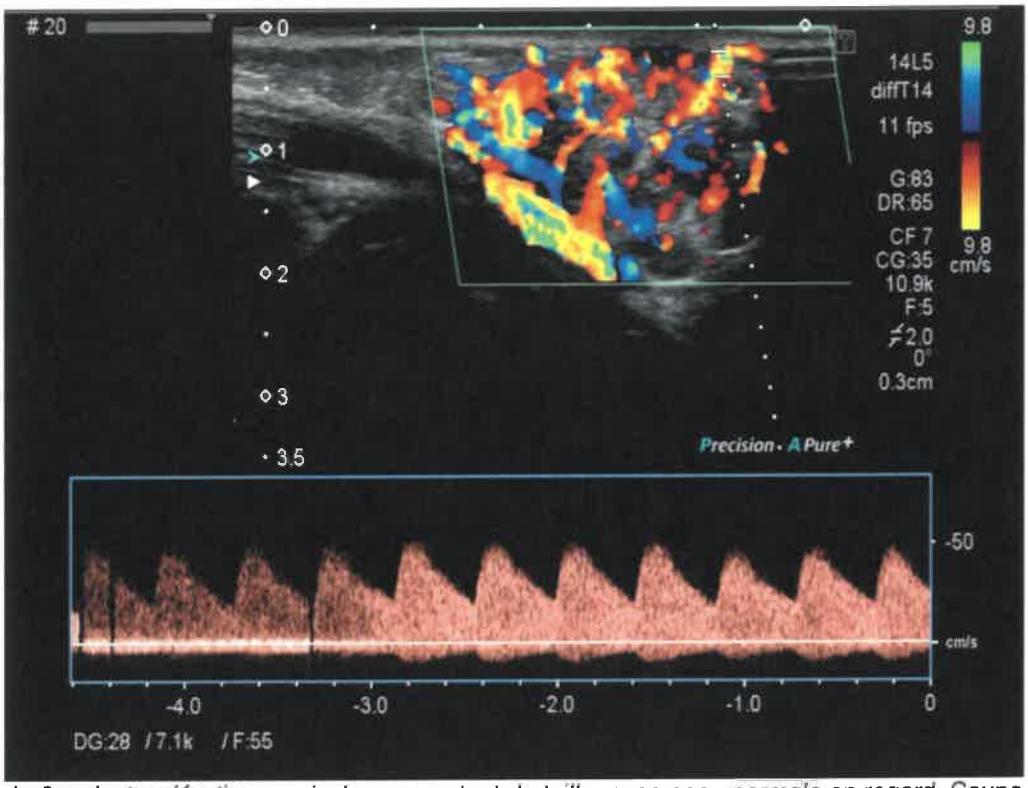

26 Nourrisson de 6 mois, tuméfaction cervicale augmentant de taille, avec peau normale en regard. Coupe échographique sur la lésion en mode doppler. Quelles sont les propositions vraies ?
A - Le spectre enregistré est artériel à basse résistance
B - la lésion est très fortement vascularisée
C - Aucun examen complémentaire n'est indiqué car la lésion devrait régresser
D - Une IRM avec injection est indiquée
E - L'hypervascularisation est en faveur d'une lésion maligne

---

27 Parmi les éléments suivants, lesquels doivent remettre en cause le diagnostic de néphroblastome ?
A - Métastases osseuses
B - Bilatéralité d'emblée
C - Bonne réponse aux premières cures de chimio
D - Métastases pulmonaires
E - Premier trimestre de vie

---

28 Quels sont parmi les propositions suivantes les étiologies des malformations des canaux de Müller
A - Syndrome de Klinelfelter
B - Syndrome WNT4
C - Syndrome de Mayer-Rokitanski-Kuster-Hauser
D - Syndrome d'insensibilité aux androgènes
E - Aplasie vaginale isolée

29 Masse latéro cervicale droite d'apparition récente chez un nourrisson de 5 semaines. Coupe échographique axiale. Quelles sont les propositions vraies ?
A - La lésion latéro cervicale est située en avant du muscle sterno cleido mastoïdien
B - Présence d'une thyroïde ectopique
C - Présence d'une loge thyroïdienne vide
D - Présence d'un thymus ectopique
E - Présence d'un fibromatosis colli

30 quels sont les signes d'une HIV (hémorragie intraventriculaire) grade III ?
A - Dilatation ventriculaire
B - Hémorragie sous épendymaire
C - Hémorragie intra parenchymateuse
D - Hémorragie intra ventriculaire

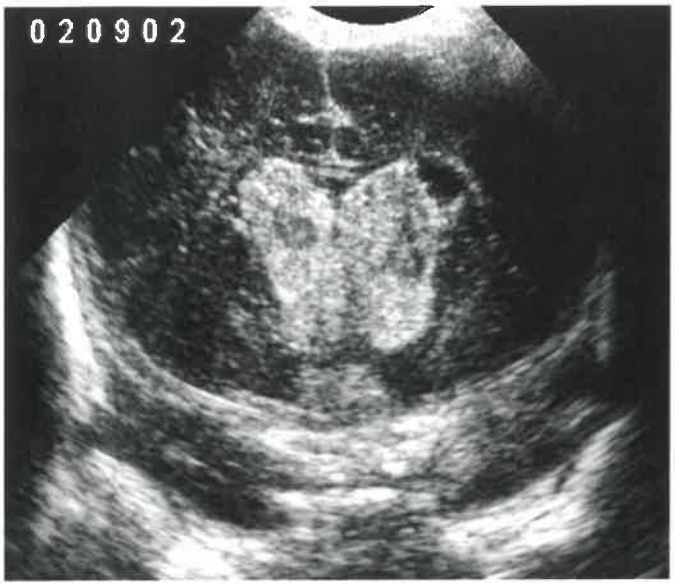

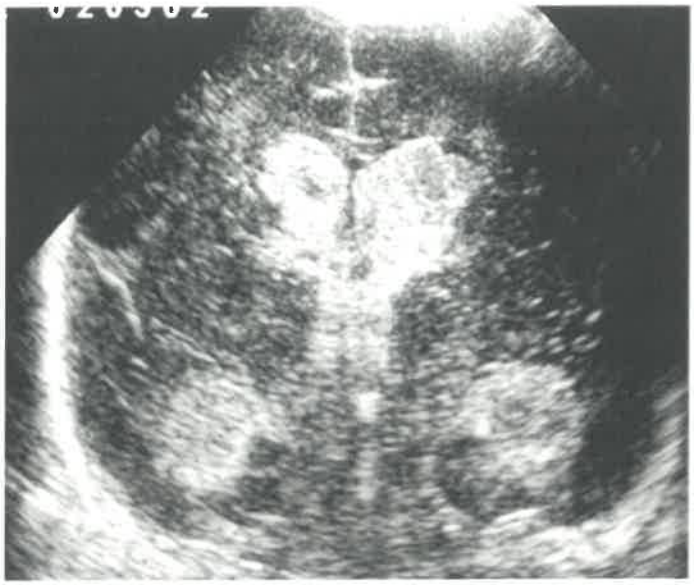

31 Voici deux coupes frontales d'échographie trans-fontanellaire. Quels sont le (les) diagnostic (s) possibles ?

A - Hémorragie intra ventriculaire
B - Leucomalacie péri ventriculaire
C - Hémorragie sous épendymaires
D - Hémorragie intra parenchymateuse

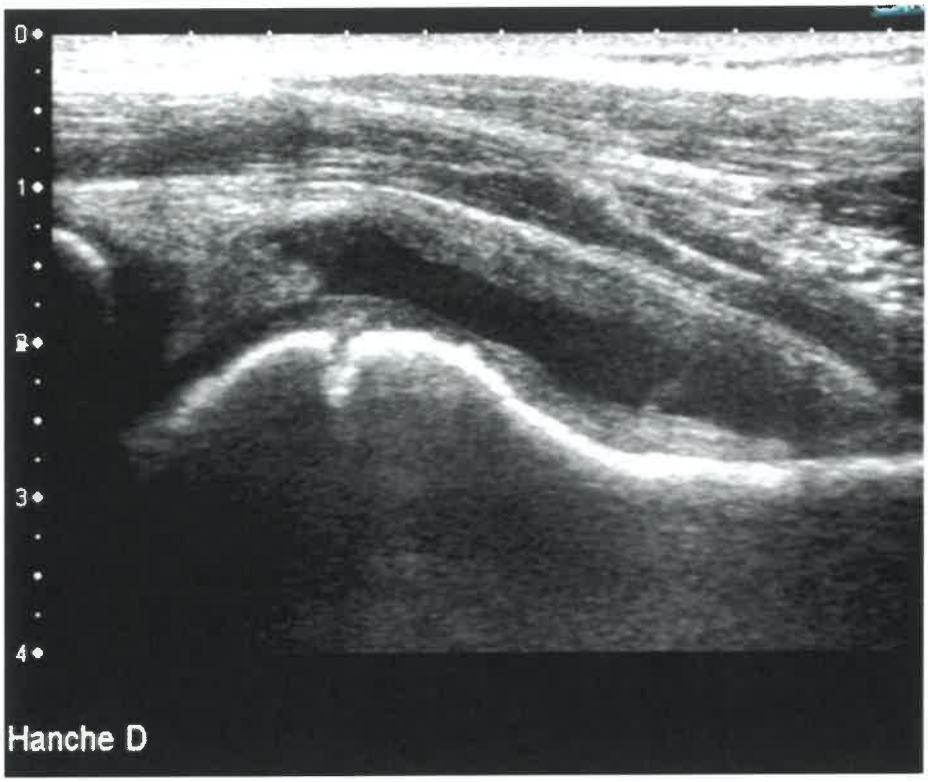

32 Voici une coupe longitudinale de hanche droite. Quelles sont les propositions vraies?

A - Il existe une fracture fémorale
B - Il existe un épaississement de la synoviale
C - Il existe un épanchement anéchogène intraarticulaire de hanche
D - Il existe un épaississement musculaire antérieur
E - Il existe un abcès sous périosté

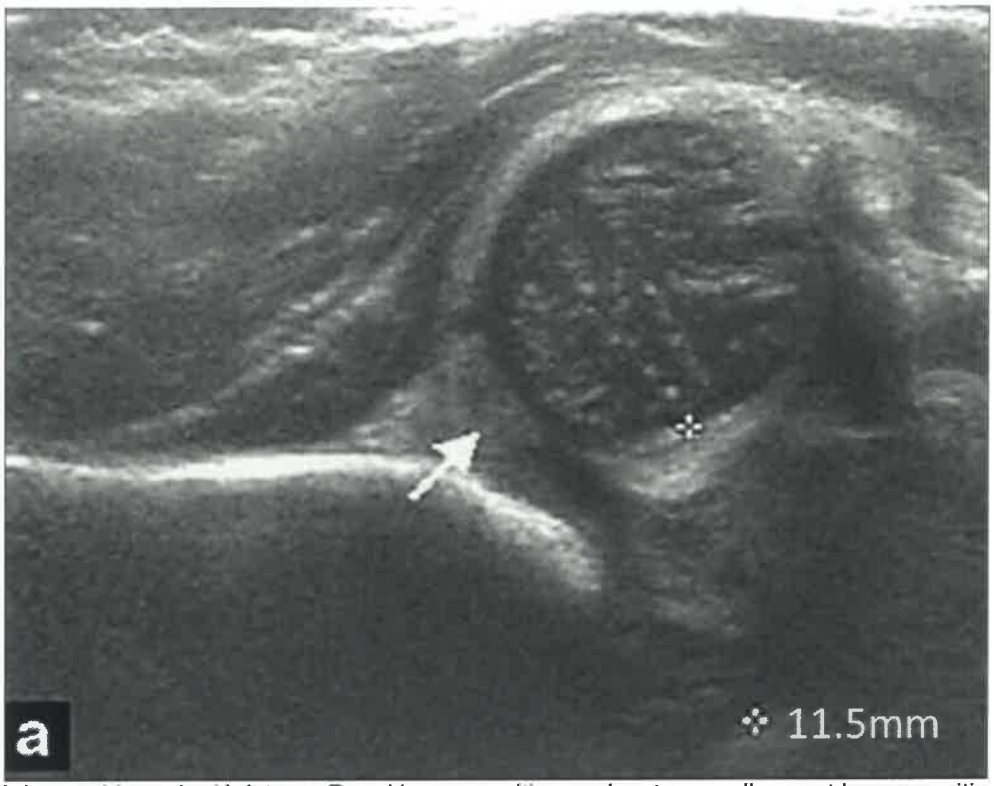

33 Coupe échographique de dépistage. Parmi les propositions suivantes, quelles sont les propositions vraies ?
A - la flèche correspond au limbus cartilagineux
B - La talus est émoussé
C - il existe une découverture osseuse complète de la tête fémorale
D - La mesure du fond cotyloidien est augmentée
E - Présence d'un néocotyle

---

34 Chez l'enfant, une lésion cervicale située entre la trachée et la carotide peut correspondre au(x) diagnostic(s) suivant(s) :
A - Carcinome papillaire de la thyroïde
B - kyste du tractus thyréoglosse
C - Tératome
D - Kyste dermoïde
E - Kyste/fistule de la 4ème poche endobranchiale

---

35 En cas de système double rénal, quelle(s) est (sont) la(es) proposition(s) possibles(s) :
A - Toutes les propositions sont exactes
B - L'uretère du pôle supérieur est refluant
C - L'uretère du pôle inférieur est obstructif
D - L'uretère du pôle inférieur est refluant
E - L'uretère du pôle supérieur est obstructif

---

36 Quels signes parmi les suivants sont retrouvés sont retrouvés en cas de torsion annexielle (donner les réponses exactes) :
A - Des vomissements contemporains de la douleur
B - Une médialisation de l'ovaire
C - Une répartition périphérique des follicules
D - Une augmentation de taille de l'ovaire
E - Un épanchement péritonéal

---

37 Quels sont les diagnostics à évoquer lors de la découverte d'une masse du flanc droit chez un enfant de 3 ans ?
A - Neuroblastome
B - Hamartome de Bolland
C - Hyperplasie congénitale des surrénales
D - Néphroblastome
E - Hématome de la surrénale

38 Dépistage de luxation congénitale de hanche. Coupe échographique. Parmi les propositions suivantes, quelles sont les propositions vraies ?
A - Présence d'une hanche luxable
B - les critères de qualité sont respectés
C - La coupe est réalisée dans le plan coronal (frontal) externe
D - La mesure du fond cotyloidien est pathologique
E - La couverture osseuse est insuffisante

39 quels sont les indications de l'échographie trans-fontanellaire ?
A - Souffrance anoxo-ischémique péri natale
B - Traumatisme
C - Suspicion d'hémorragie intra cérébrale
D - Convulsions

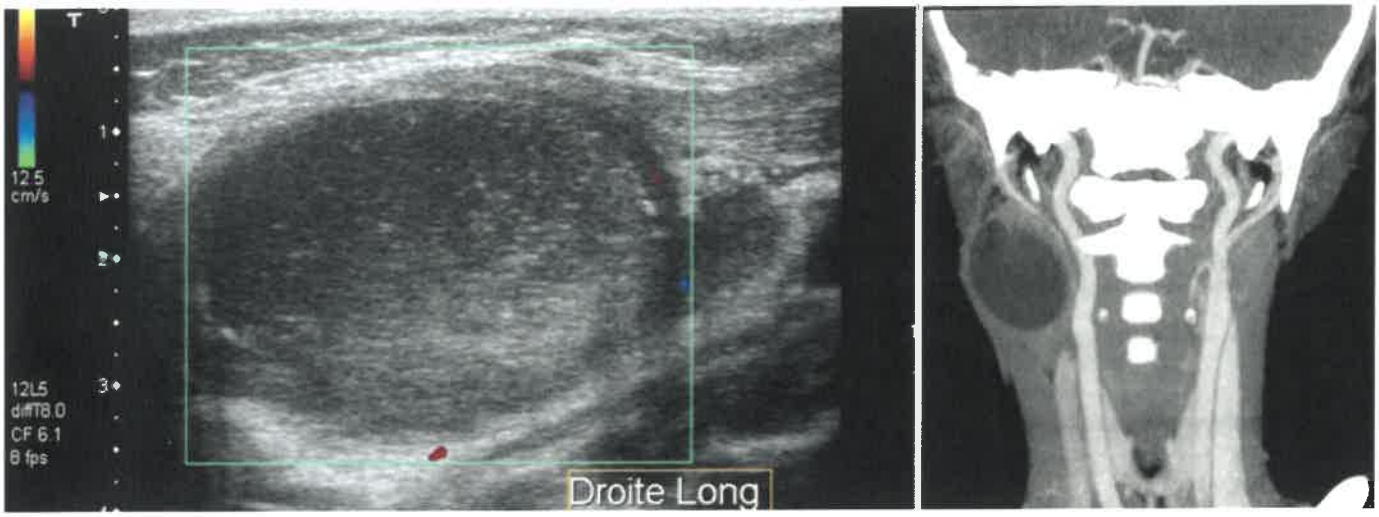

40 Enfant de 9 ans, masse latéro cervicale droite, indolore, découverte depuis 3 semaines. Coupe échographique en mode doppler et TDM en coupe coronale après injection. Parmi les propositions suivantes, quelles sont les propositions vraies ?

A - la lésion est kystique
B - Le diagnostic le plus probable est un adénophlegmon
C - le diagnostic le plus probable est un kyste du 2ème arc branchial
D - Le diagnostic le plus probable est un thymus ectopique
E - La lésion est tissulaire