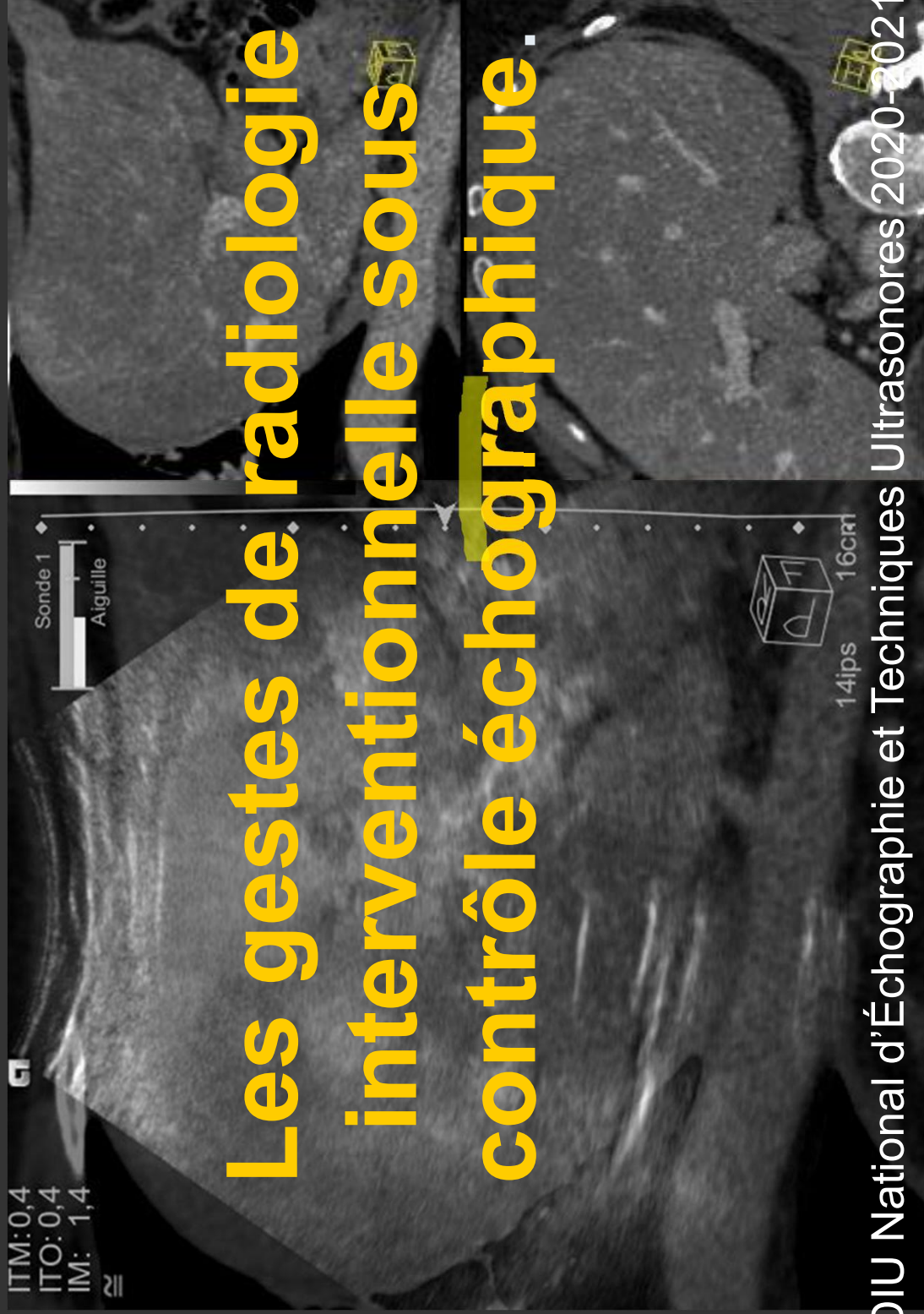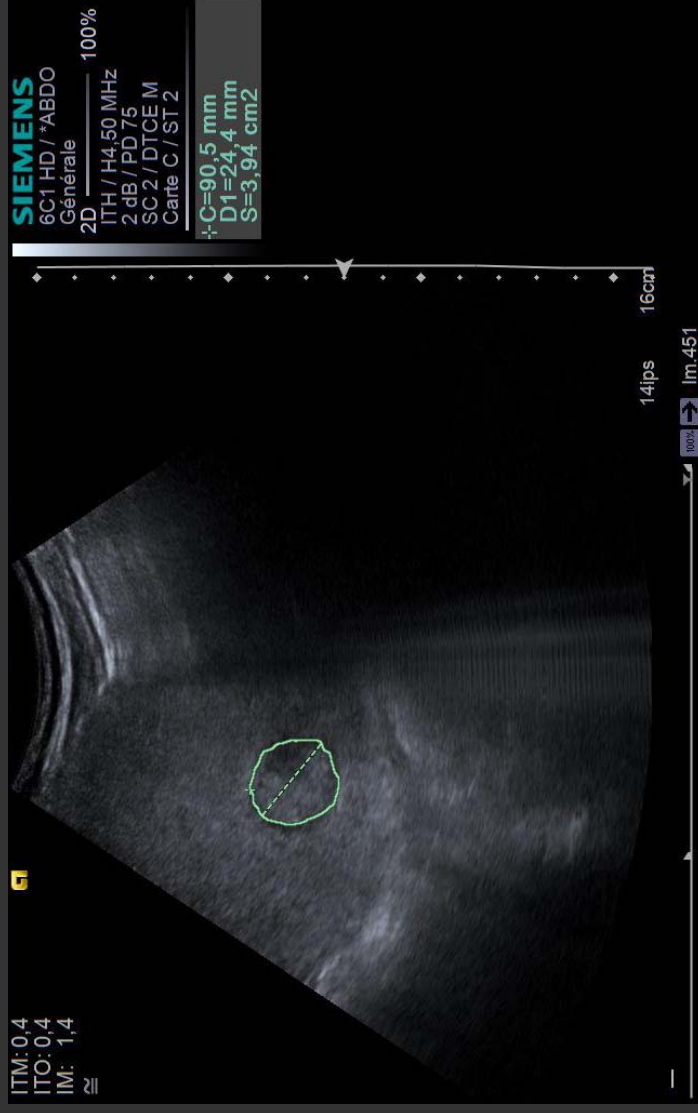


Les gestes de radiologie interventionnelle sous contrôle échographique.

DIU National d'Échographie et Techniques Ultrasonores 2020-2021

RI sous échographie: pourquoi?

- Simple
- Peu coûteux
- Disponible
- Mobile
- Rapide



Pourquoi l'échographie?

→ Contrôle de l'aiguille en temps réel.

- Visualisation simultanée
 - cible
 - tissu et organes environnant
 - aiguille

→ Contrôle multiplanaire: choix voie d'abord

Limites de l'échographie?

- Structures profondes
- Gaz, os – certains organes
- Différenciation en contraste – visualisation des lésions (Echo de contraste - Fusion)

Indications

Gestes diagnostiques

Ponction/biopsies

- thyroïdiennes
- pleurales
- vasculaires
- parenchymateuses
- prostatique
- ovocyte...

Gestes thérapeutiques

Ponction-évacuations
Drainage percutané abcès...

Ablation percutanée
par RF/Microwaves...

Néphrostomie percutanée
Abords biliaires...

Ponction Biopsie

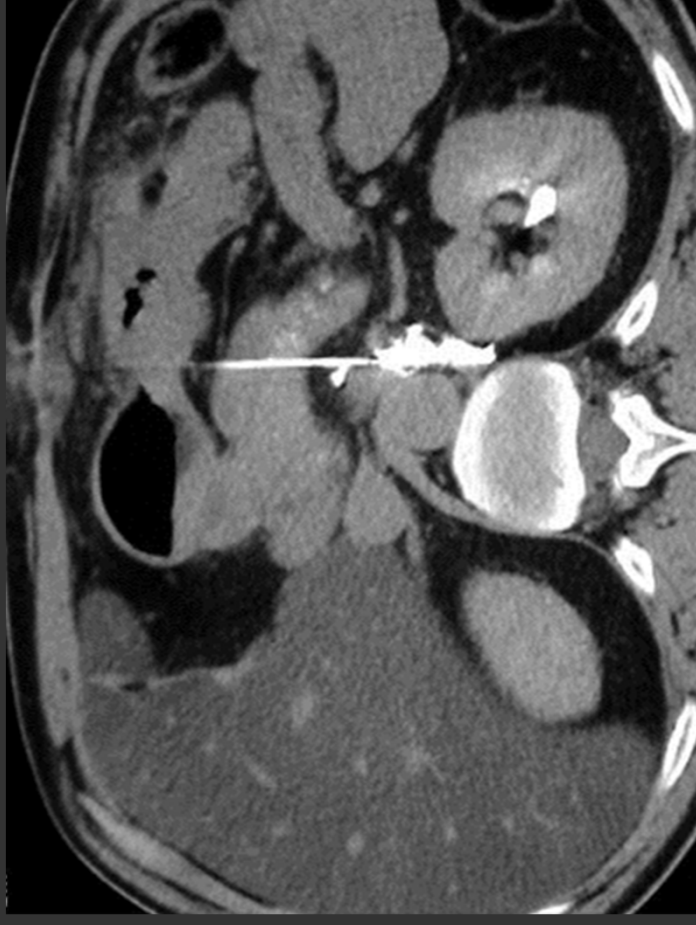
Indication

- Indication validée
 - Quel est le problème diagnostique posé?
Bénin/Malin, type de tumeur, nodule sur cirrhose
 - Quelle est la conséquence thérapeutique?
 - Quelle est la probabilité de la rentabilité de la ponction?
 - Quels sont les risques potentiels?

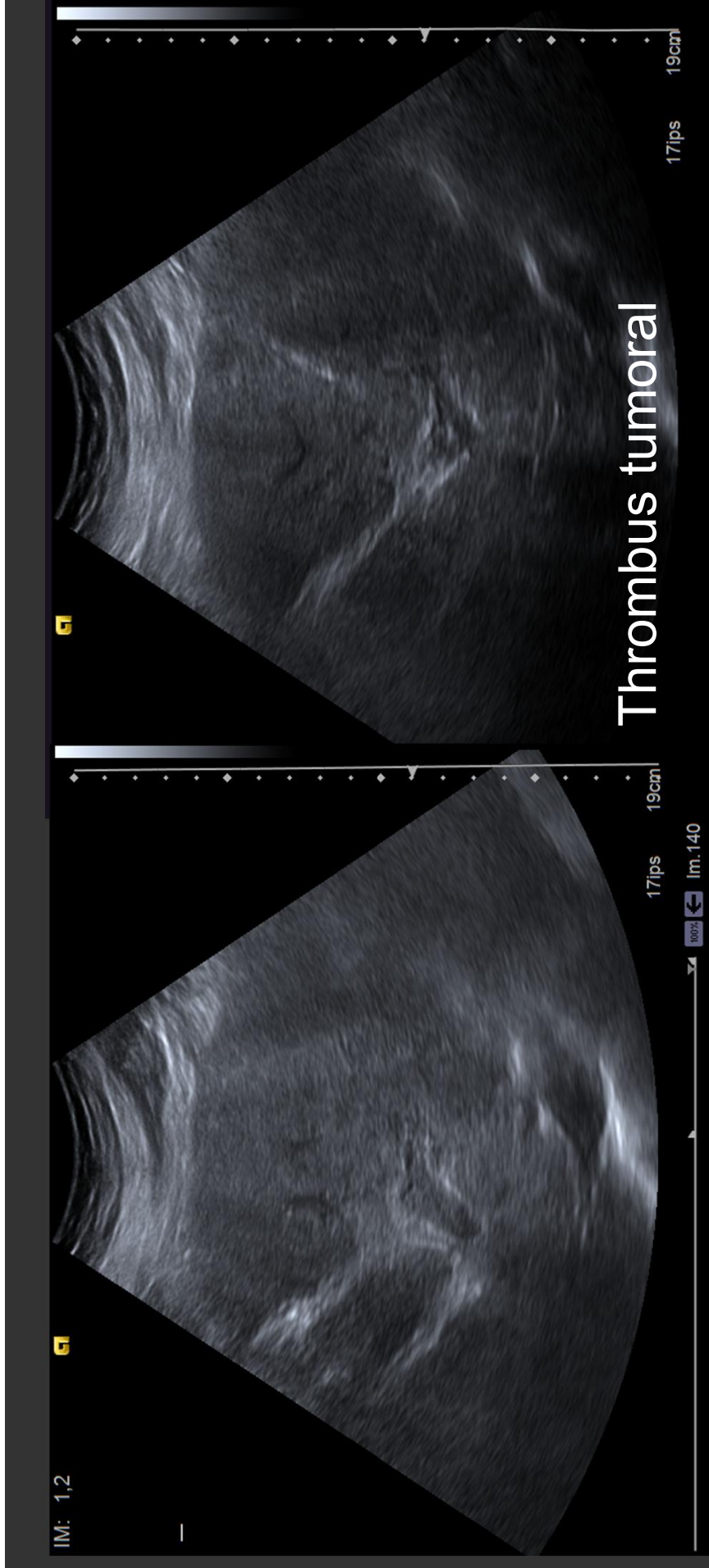
RCP

Ponction Biopsie

Indication



- Toute tumeur ou nodule (! suspicion de **sarcome**)
- Toute localisation : foie, pancréas, rate, ganglion, tube digestif
- Tout trajet : transgastrique, trans artériel, trans-pleural



PRE REQUIS:

Indication discutée

Cible et trajet bien identifiés et notés (marquage)

Technique disponible

Ponction Biopsie

Contre-Indications

- Troubles de la coagulation
- TP (<50%),
- Allongement isolé du TCA (1,5 fois le témoin) sauf si expliqué par un déficit en facteur XII ou antiphospholipides
- plaq (<50000/ml)
- Prise d'anti-agrégants plaquettaires
- Prise d'anticoagulant

Niveau de preuves: Recommandation de grade B-C

Tableau 1 - Estimation du risque hémorragique fonction de l'acte de radiologie interventionnelle (RI) réalisé.

Risque hémorragique faible	Risque hémorragique modéré	Risque hémorragique fort
Vasculaire		
Cathéters de dialyse	Introducteur artériel jusqu'à 7F	TIPS
PICC line	Chimio-embolisation hépatique	
Filtre cave	Biopsie trans-jugulaire	
Phlébographie	PAC	
	Cathéter veineux central tunnalisé	
	Radiologie interventionnelle veineuse	
Non vasculaire		
Biopsies et aspirations superficielles (thyroïde et ganglions superficiels)	Drainage d'abcès ou biopsie intra- ou rétro-péritonéales, thoraciques	Biopsies rénales
Drainage d'abcès superficiels	Biopsie transpariétale pulmonaire-hépatique	Radiologie interventionnelle biliaire
Échange de drains sur guide (biliaire, néphrostomie, abcès)	Gastrostomie	Sonde de néphrostomie
	Cholecystostomie	Radiofréquence complexe
	Procédures rachidiennes	
	Vertébroplastie	
	Kyphoplastie	
	Ponction lombaire	
	Injection épidurale	
	Radiofréquence simple	

Tableau 4 - Gestion des traitements antiagrégants et des héparine de bas poids moléculaire (HBPM) avant le geste, fonction de l'acte de radiologie interventionnelle (RI) réalisé.

	Plavix	Aspirine	Héparine de bas poids moléculaire
<i>Procédure vasculaire à faible risque hémorragique</i>	Ne pas arrêter	Ne pas arrêter	Ne pas prendre uniquement la dose avant procédure
Cathéters de dialyse			
PICC line			
Filtre cave			
Phlébographie			
<i>Procédure vasculaire à risque hémorragique moyen</i>	Arrêt 5 jours avant procédure	Ne pas arrêter	Ne pas prendre uniquement la dose avant procédure
Introduceur artériel jusqu'à 7F			
Chimio-embolisation hépatique			
Biopsie trans-jugulaire			
PAC			
Cathéter veineux central tunnélisé			
Radiologie interventionnelle veineuse			
<i>Procédure vasculaire à fort risque hémorragique</i>	Arrêt 5 jours avant procédure	Arrêt 5 jours avant procédure	Arrêt pendant 24 heures ou jusqu'à 2 doses avant procédure
<i>TIPS</i>			
<i>Biopsies et aspirations superficielles (thyroïde et ganglions superficiels)</i>	Ne pas arrêter	Ne pas arrêter	Ne pas prendre uniquement la dose avant procédure
<i>Drainage d'abcès superficiels</i>	Ne pas arrêter	Ne pas arrêter	Ne pas prendre uniquement la dose avant procédure
<i>Échange de drains sur guide (biliaire, néphrostomie, abcès...)</i>	Ne pas arrêter	Ne pas arrêter	Ne pas prendre uniquement la dose avant procédure
<i>Drainage d'abcès ou biopsie intra- ou rétro-péritonéales, thoraciques</i>	Arrêt 5 jours avant procédure	Ne pas arrêter	Ne pas prendre uniquement la dose avant procédure
<i>Biopsie transpariétale pulmonaire - hépatique</i>	Arrêt 5 jours avant procédure	Ne pas arrêter	Ne pas prendre uniquement la dose avant procédure
<i>Gastrostomie</i>	Arrêt 5 jours avant procédure	Ne pas arrêter	Ne pas prendre uniquement la dose avant procédure
<i>Cholecystostomie</i>	Arrêt 5 jours avant procédure	Ne pas arrêter	Ne pas prendre uniquement la dose avant procédure
<i>Procédures rachidiennes</i>	Arrêt 5 jours avant procédure	Ne pas arrêter	Ne pas prendre uniquement la dose avant procédure
Vertébroplastie			
Kyphoplastie			

Ponction Biopsie

Contre-Indications

- Les antiagregants plaquettaires (Aspirine, Ticlid, Plavix ...)
Efficacité = temps de saignement Antidote peu efficace
- Les nouveaux Anticoagulants (NACO)
 - Pradaxa: inhibiteur direct de la thrombine, Xarelto : inhibiteur direct du facteur Xa
 - Arrêt 5 jours avant le geste. (Antidote).

Ponction Biopsie

Contre-Indications

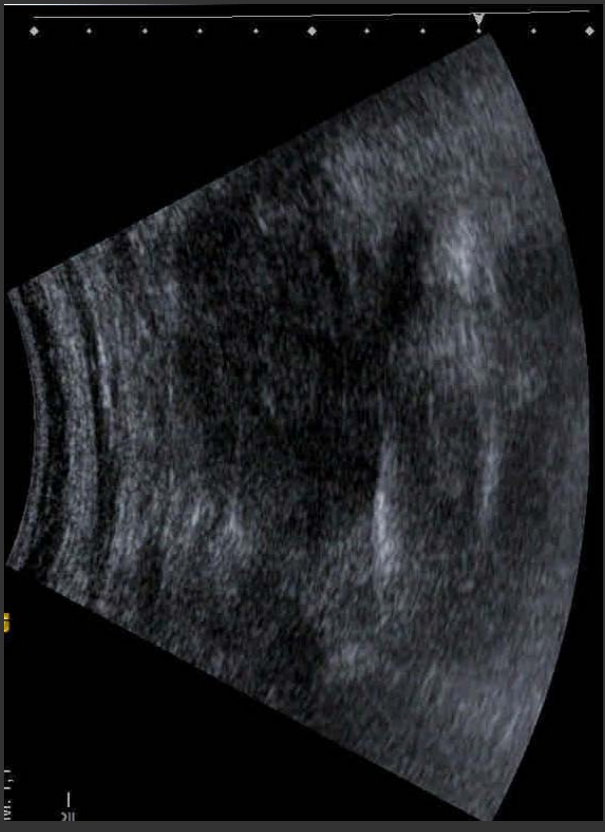
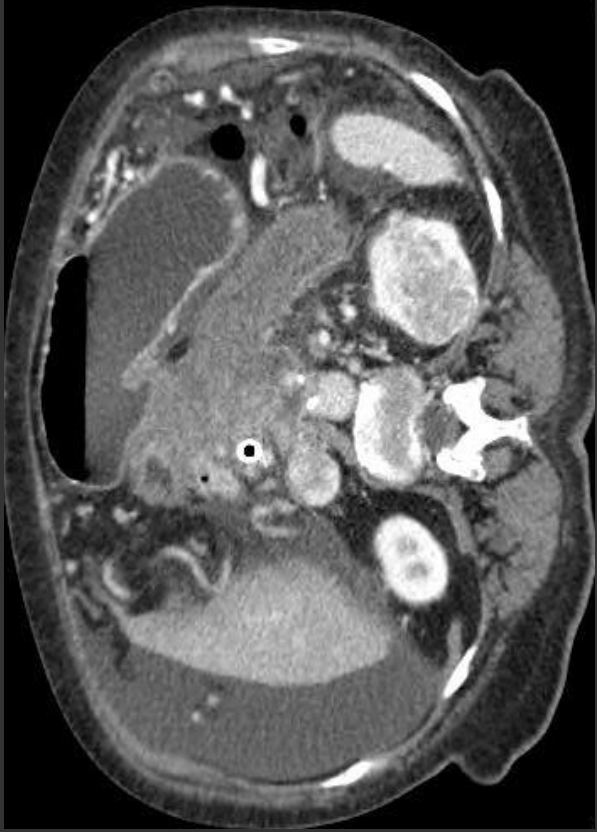
- Obstacle biliaire extra-hépatique
- Angiocholite, anastomoses bilio-digestives
- Kystes parasitaires
- Foie vasculaire
- Ascite
- Insuffisance rénale, hémodialyse
- Absence de coopération du malade
- Impossibilité de suivi (transfusion, chir, embolisation...)

Niveau de preuves: Recommandations de grade C-D

Ponction Biopsie

Préparation

- Paramètres de coagulation
- Information et consentement du patient
- Indication claire et discutée
- Surveillance prévue
- Dossier clinique
- Imagerie du patient+++



Ponction transgastrique

Analgésie (pas anesthésie)

Recours à l'anesthésie exceptionnel

Terrain particulier

Patient prévenu +++

Atarax® 50mg per os 60 minutes avant

ACUPAN® IV 20 mg en 60minutes : 2ml
dans un flacon de 50ml de NaCl

PERFALGAN® IV 1g sur 20 min

Avant

Analgésie

Xylocaine 1%

Naropeine : durée action long +++

Injection le long du trajet

Que le trajet

Tous le trajet

Aiguille longue (22G)

Pendant

Analgésie

Pendant

Meopa (protoxyde d'azote + O₂)

Morphine

Ampoule 1ml – 10 mg
Dans 9 ml de serum
1ml = 1mg
Injection par 1 à 2 ml (mg)
Délai d'action 10min

Pompe à la demande

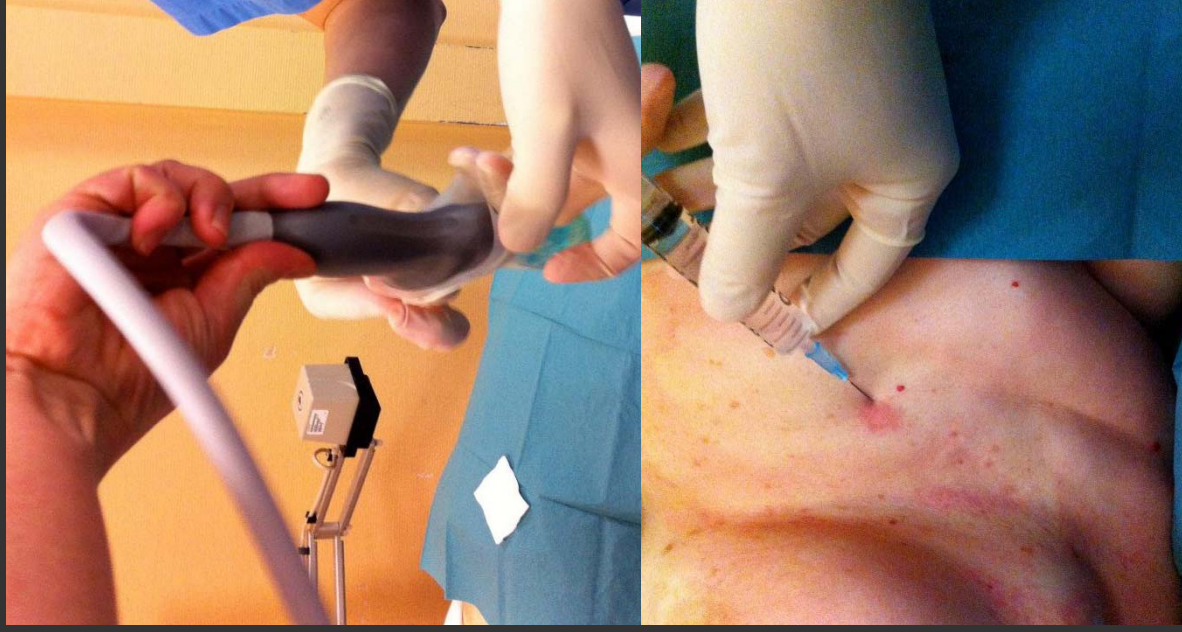Après

Protocoles antalgiques



Ponction Biopsie

Aseptie



- Enveloppes stériles
- Gel stérile
- Champs
- Tenue de bloc
- Masque

Ponction Biopsie

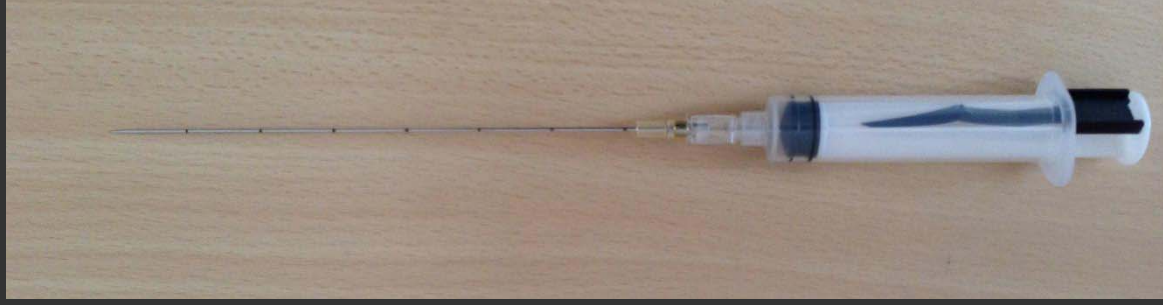
Matériel

Aiguilles à biopsie

Deux grands types de systèmes :

- système « aspiratif »
- système dit de section à guillotine

Longueurs/ calibres (G) variables



Ponction Biopsie

Matériel

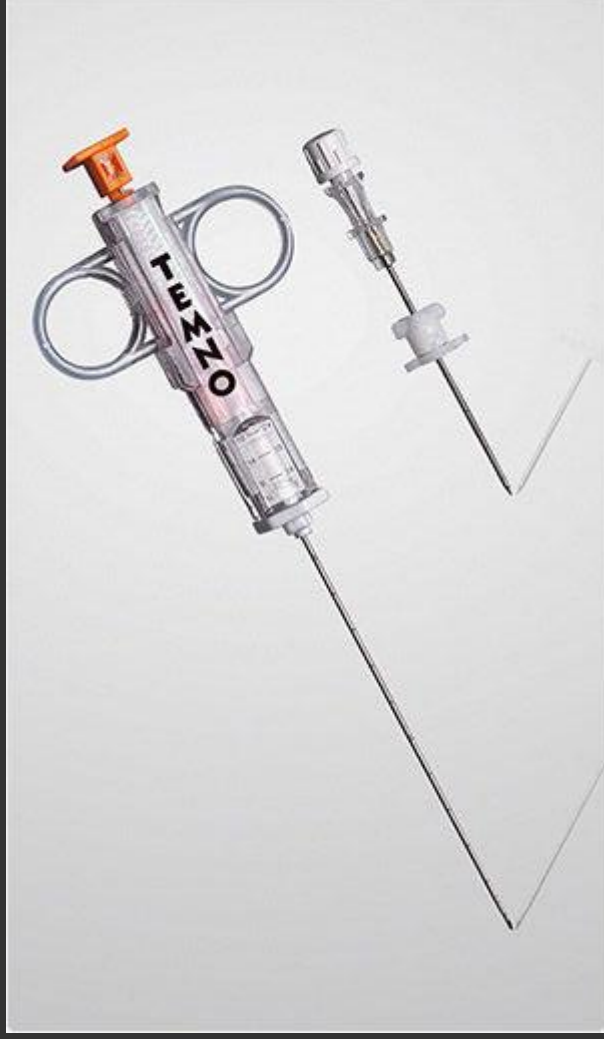


Aiguilles pour opacification/évacuation

- aiguilles très fines du type de Chiba
- Aiguille à gaine (needle sheath)

Ponction Biopsie

Matériel



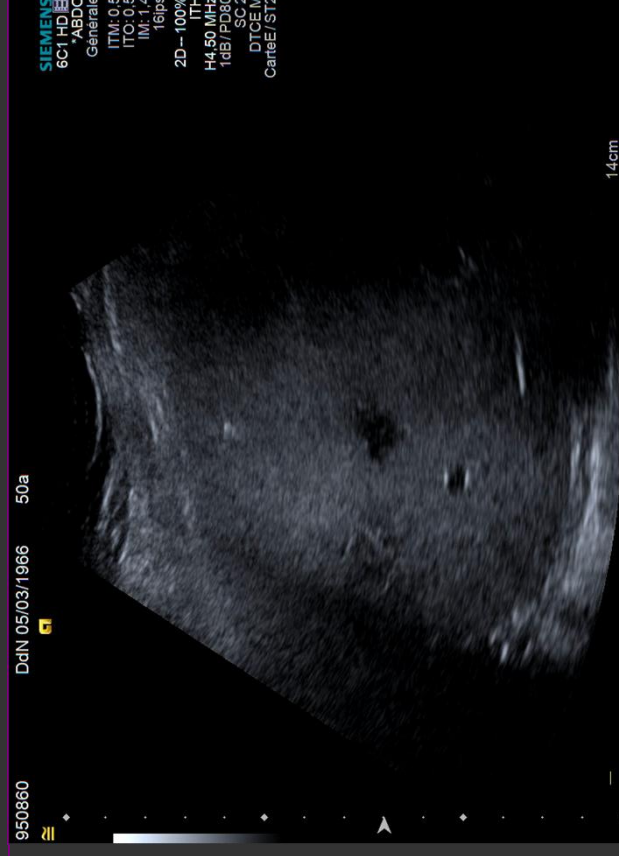
Coaxiaux

- Diminue le nombre de franchissement de zones sensibles
- Augmente le diamètre du système inséré

Ponction Biopsie

Méthode

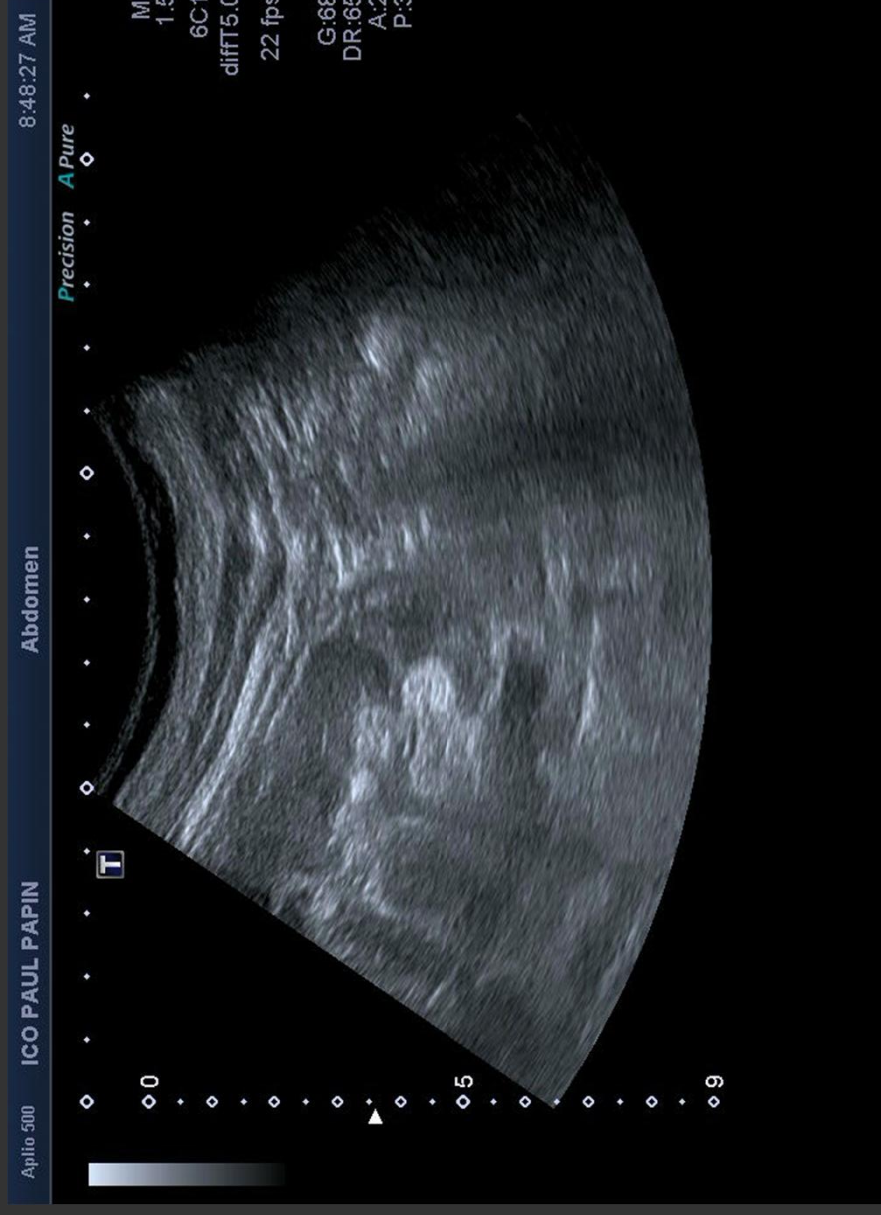
- Réflexion US par les aiguilles métalliques
- Plus le faisceau US et l'aiguille sont perpendiculaires, meilleur est la réflexion: Regarder axe de sa sonde et de aiguille
- L'aiguille entraîne dans les tissus des microbulles dans sa lumière et sur sa surface externe.
- Bouger le mandrin améliore la visualisation
- Repérage de l'aiguille par des mouvements de va et vient



Ponction Biopsie

Méthode

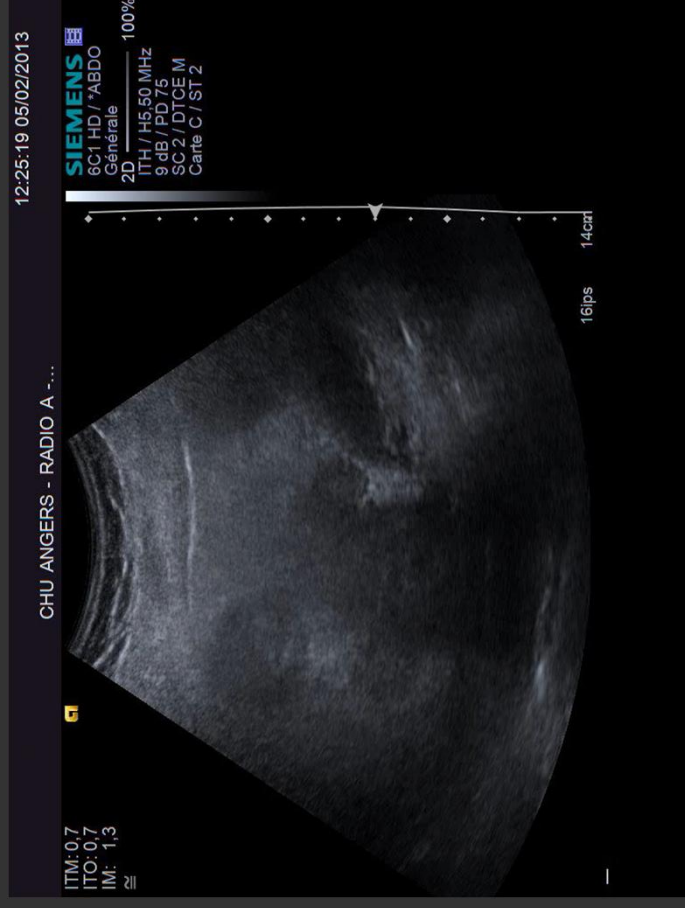- Souvent les premiers centimètres du trajet = tissus gras = non visibilité de l'aiguille (rein)



Ponction Biopsie

Méthode

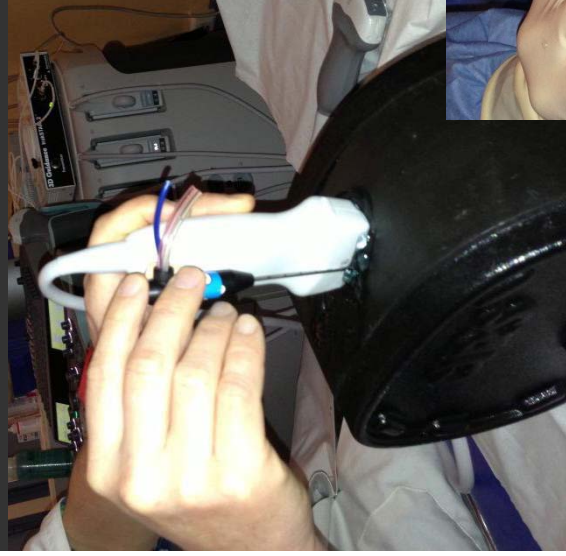Au retrait de l'aiguille le trajet de ponction peut rester matérialisé par une ligne échogène (semis de microbulles d'air laissé par l'aiguille dans le tissu).



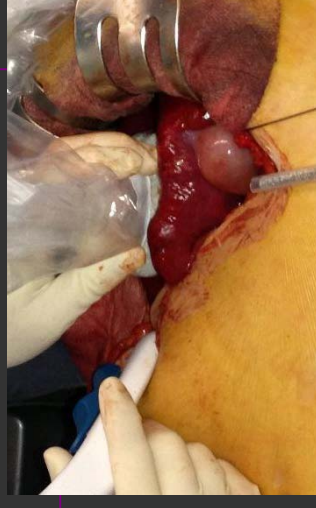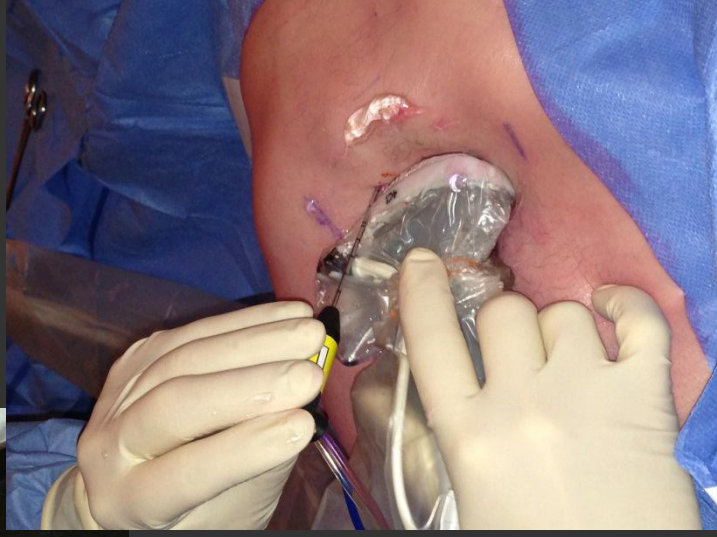Ponction Biopsie

Méthode

Méthode perpendiculaire (Tip contrôle - out plan)

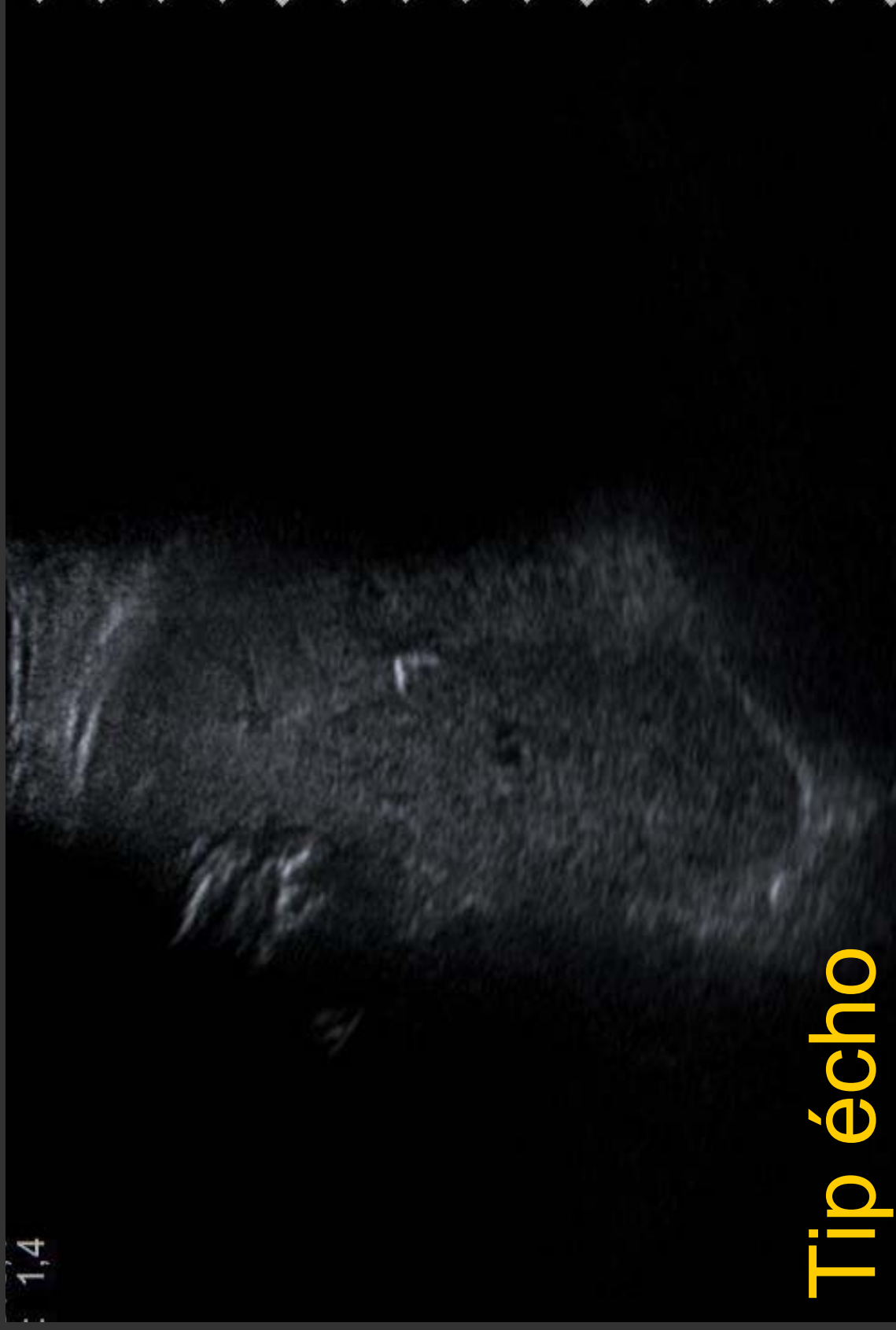

- introduction de l'aiguille à la verticale au milieu de la barrette.
- une certaine obliquité est donnée à l'aiguille en fonction de la profondeur de la lésion
- pointe de l'aiguille apparaît dans la lésion visée sous la forme d'un écho de surbrillance (tip-écho).
- Problème = difficulté de s'assurer qu'on voit bien l'extrémité de l'aiguille



Ponction Biopsie

Méthode



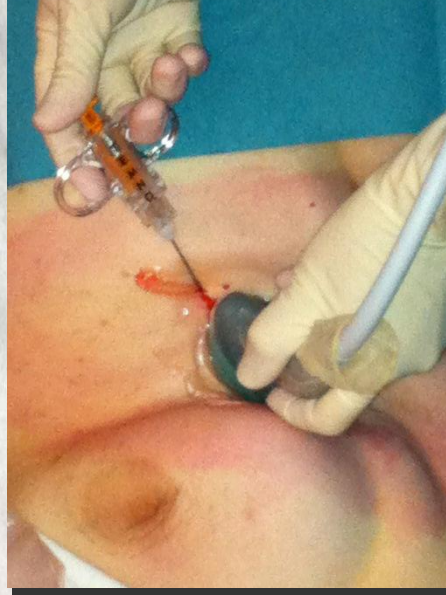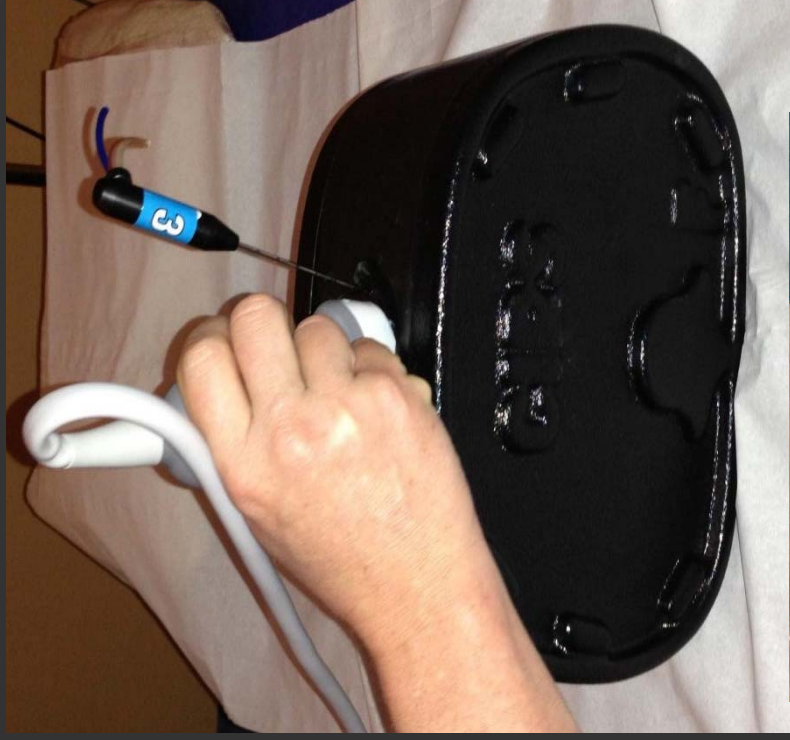Tip écho

Ponction Biopsie

Méthode

Méthode parallèle (in plan)

- Ponction parallèlement au grand axe de la sonde en suivant l'aiguille sur presque toute sa longueur (seuls les premiers millimètres de pénétration non visualisés).

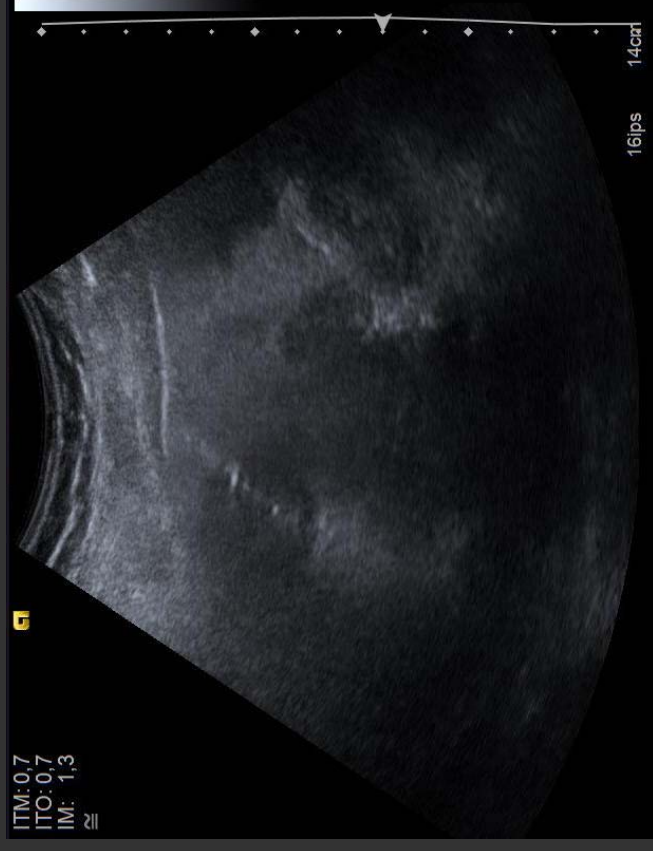
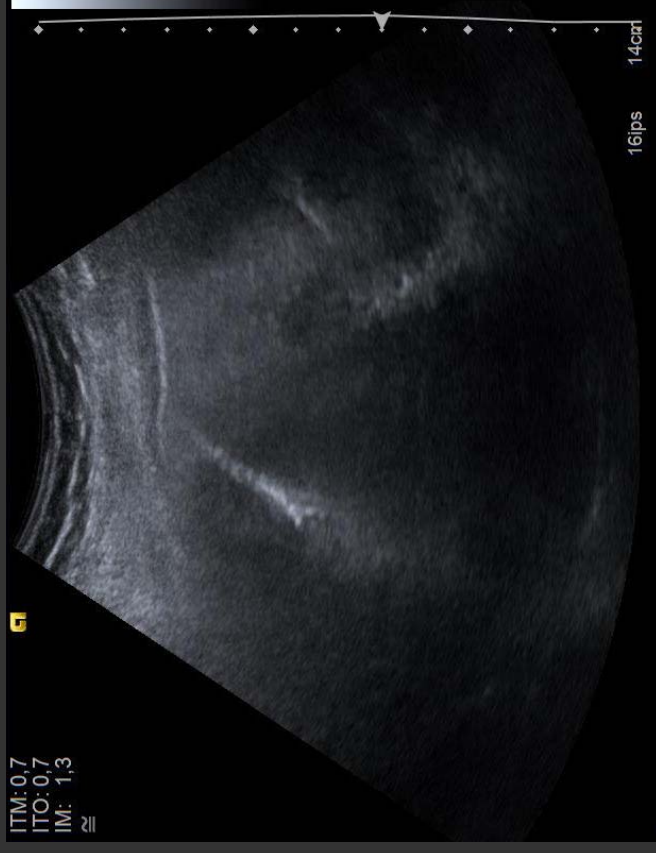
Ponction Biopsie

Méthode

Ponction parallèle (par rapport à la sonde)

- La sonde et l'aiguille doivent se trouver pratiquement dans le même axe afin de visualiser l'aiguille sur tout son trajet



Ponction Biopsie

Méthode

Réalisation pratique

- **Repérage de la meilleure voie d'abord**
 - Trajet le plus court n'est pas forcément le meilleur
 - Interposer du parenchyme sain
 - Éviter structures vasculaires, biliaires et culs de sac pleuraux
- **Limiter l'amplitude respiratoire (cisaillement de la capsule).**
Peut se faire en apnée (lésion du dôme)
- Marquage du pont d'entrée cutanée si suspicion sarcome

Ponction Biopsie

Technique à main levée

Méthode

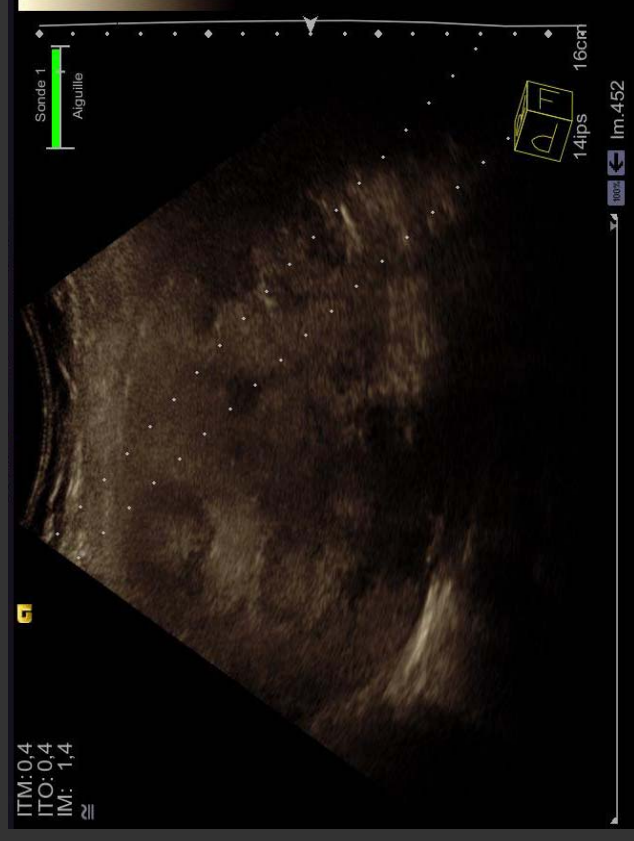
- La plus utilisée
- Aiguille guidée jusqu'à la cible en surveillant progression sur l'écran
- Trajet corrigé en temps réel
- Ponction d'une main, sonde dans l'autre main
- interaction dynamique de l'opérateur: la main qui tient la sonde adapte son inclinaison en fonction de l'autre main qui fait progresser l'aiguille (repérée par de petits mouvements de « va-et-vient »)

Ponction Biopsie

Méthode

Système de guidage ou de couplage de l'aiguille

- permet de maintenir l'aiguille dans un plan déterminé du faisceau ultrasonore
- Peut être associé à une fenêtre guide matérialisée sur l'écran par une ou plusieurs lignes



Ponction Biopsie

Méthode

Système de guidage ou de couplage de l'aiguille

inconvénients

- Ne permet pas de repositionner l'aiguille lorsqu'on s'écarte du plan de coupe
- Ne permet pas des abords dissociés

Ponction Biopsie

Méthode

Ponction-biopsie de lésions hépatiques

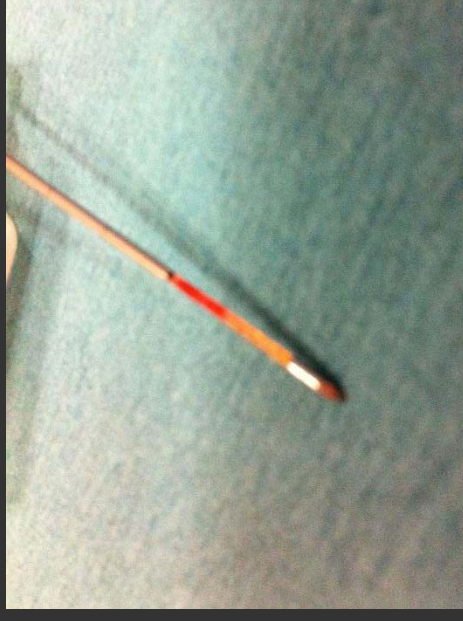- Coaxial ou non (un ou pls franchissements capsulaires)
- Biopsie avec embolisation trajet de ponction
- Prélèvement lésionnel et extra lésionnel
- Respiration et « fil à couper le beurre » au niveau de la capsule hépatique (rupture capsulaire):ne jamais « fixer » l'aiguille alors que le patient respire
- Remettre le mandrin au retrait de l'aiguille pour diminuer le risque d'essaiimage

Ponction Biopsie

Traitement des prélèvements

- Matériel fixé ou étalé sur lame pour étude cytologique.
- prélèvement sur tube sec en cas de suspicion de lésion infectieuse (bactériologie)
- Flacon hémoculture
- Fixation dans un liquide Formol ou AFA,
- Congélation (azote)

Méthode



**Quand on ne sait pas
on appelle l'anapath
Avant !**

Ponction Biopsie

Méthode

Surveillance après Biopsie

Patient reste allongé pendant une durée mini de 4 heures. Les biopsies peuvent être donc réalisées en ambulatoire.

Attention si patient vit seul, dans un lieu isolé et biopsie complexe : suivi 12 – 24h

Ponction Biopsie

Complications

- Taux de complications directement lié à :
 - taille de l'aiguille
 - nb de passages capsulaires
 - expérience de l'opérateur
- Les résultats histologiques augmentent avec le calibre des aiguilles et la taille lésionnelle
- **18G**: meilleur compromis entre positivité des prélèvements et risque hémorragique

Ponction Biopsie

Complications

Taux de complications 0,3 à 3 %

- **complications mineures** (relativement fréquentes)
 - réaction vagale
 - petite hémorragie au point d'effraction capsulaire
 - douleur résiduelle cédant en quelques heures
 - hématome local
-
- **complications graves**
 - hématome intraparenchymateux rapidement extensif
 - hémopéritoine avec collapsus
 - choc septique,
 - hémobilie (diagnostic parfois retardée sur une cholestase d'aggravation progressive
 - fistule artérioportale
 - pneumothorax compressif

Ponction Biopsie

Complications

- Taux de mortalité lié aux biopsie hépatique est inférieur à 1/1 000.
- Le taux d'ensemencement tumoral sur le trajet de ponction et difficilement quantifiable, estimé à environ 2%

www.afef.asso.fr/Recommandations/Ponction-Biopsie-Hepatique

Ponction Biopsie

Résultats

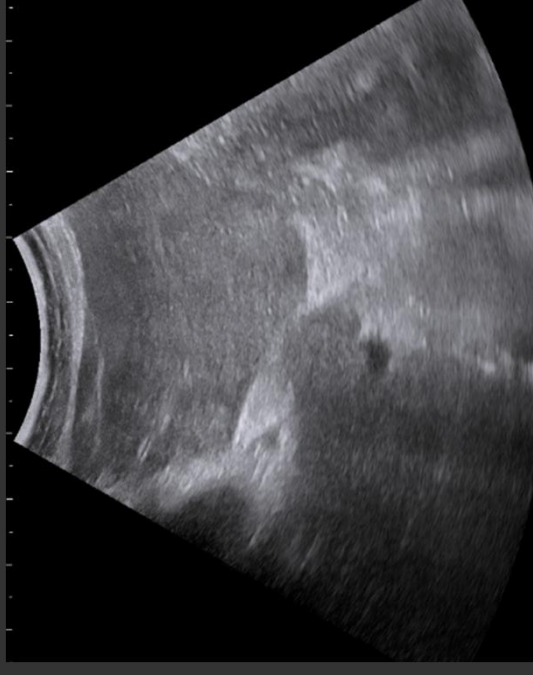
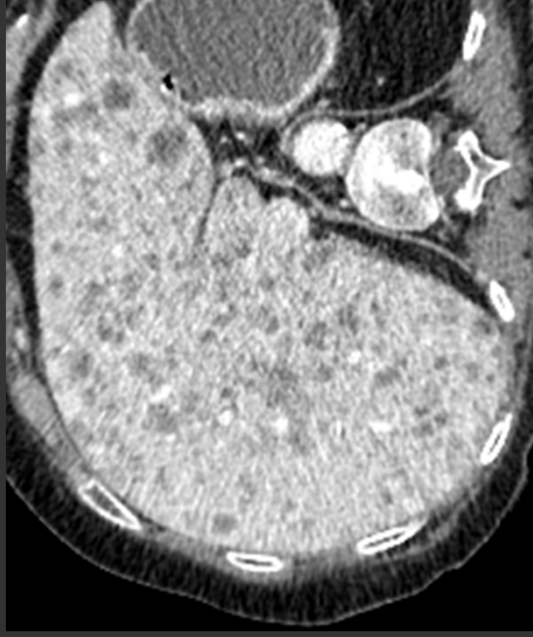- Sensibilité
Foie (90 à 94,5 %) / Pancréas (75 à 90 %)
Rate, GG rétro-péritonéaux et surrénales (75 à 85 %)
Rein (87,5 %),
Masses abdominales et gastro-intestinales (85 à 100 %)
Masses thoraciques (95 %)

- Faux négatifs
Mauvais positionnement de l'aiguille
Tumeur nécrotique
Défaut méthode de prélèvement
Défaut fixation ou insuffisance d'interprétation

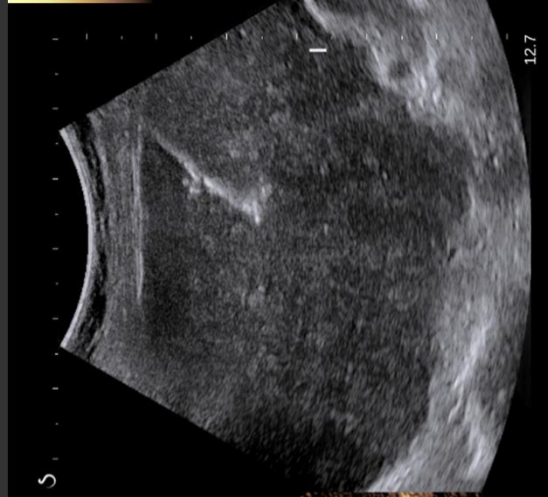
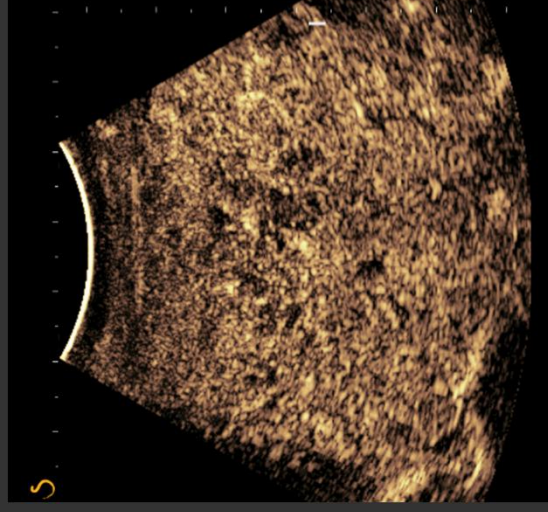
**Savoir refaire
la biopsie**

Ponction Biopsie

Apport de l'échographie de contraste

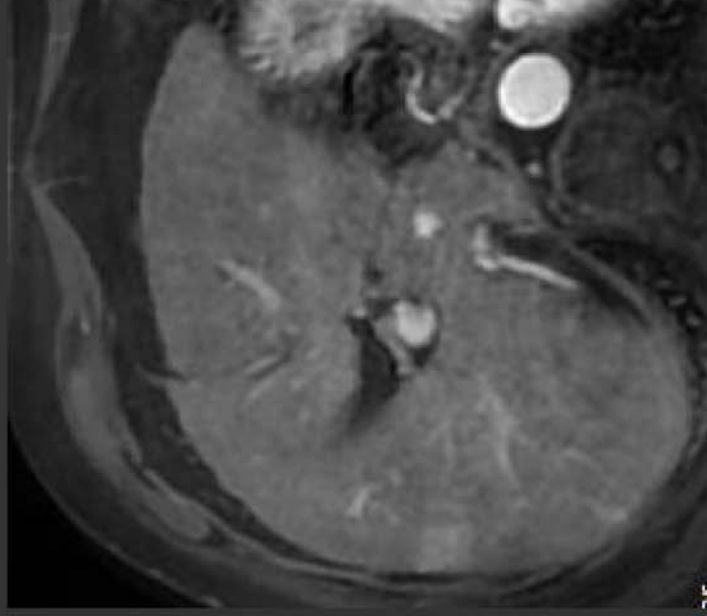


Mieux repérer la cible

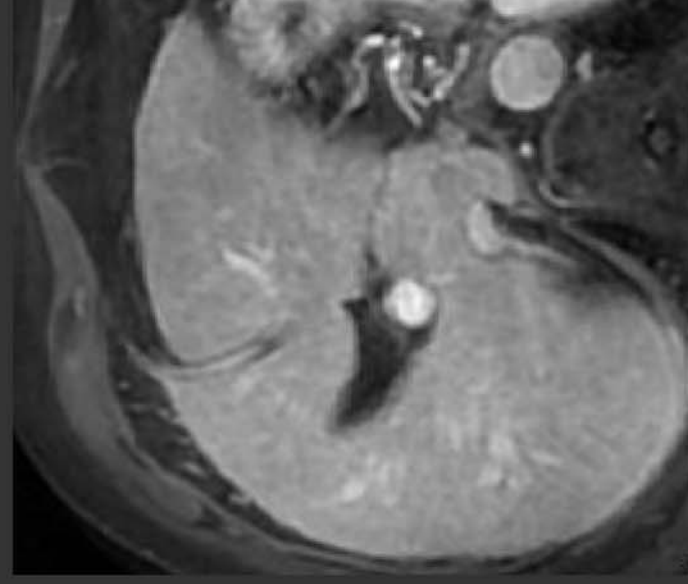

Guidage - Visualisation

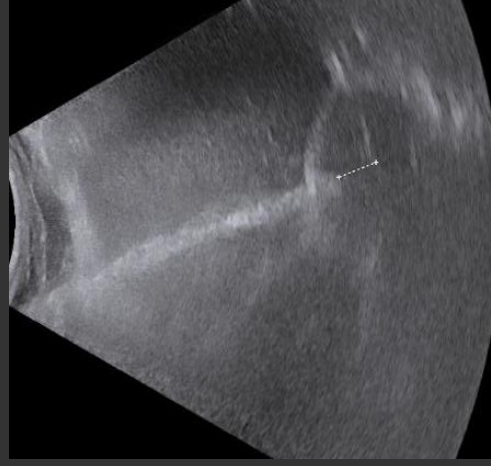
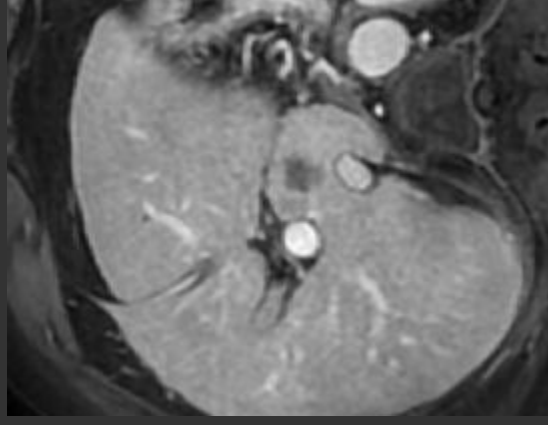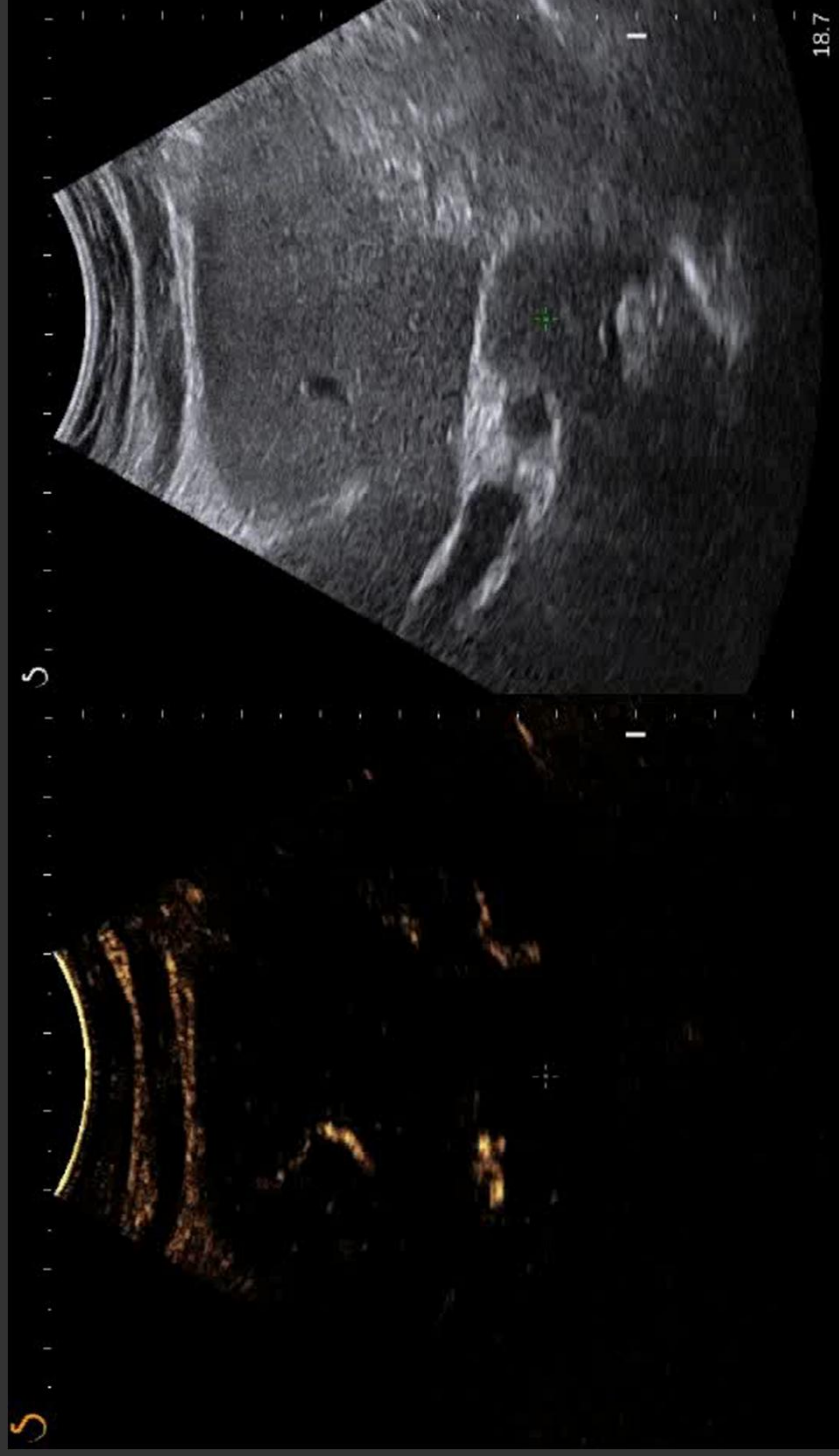
Aider au repérage d'une lésion à traiter
(ponctionner)



ARTERIEL



PORTAL



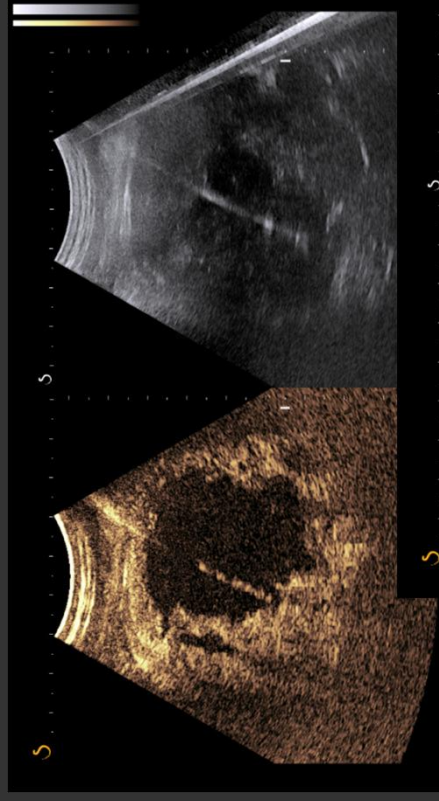
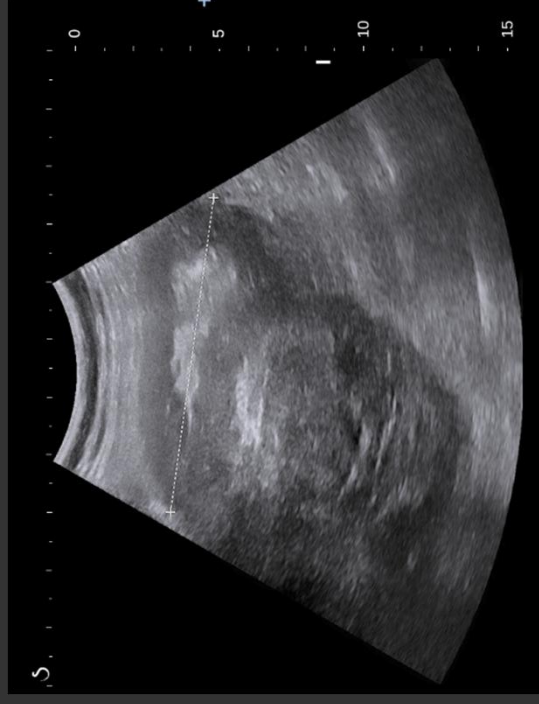
Biopsie = CHC

Traitement par
RF

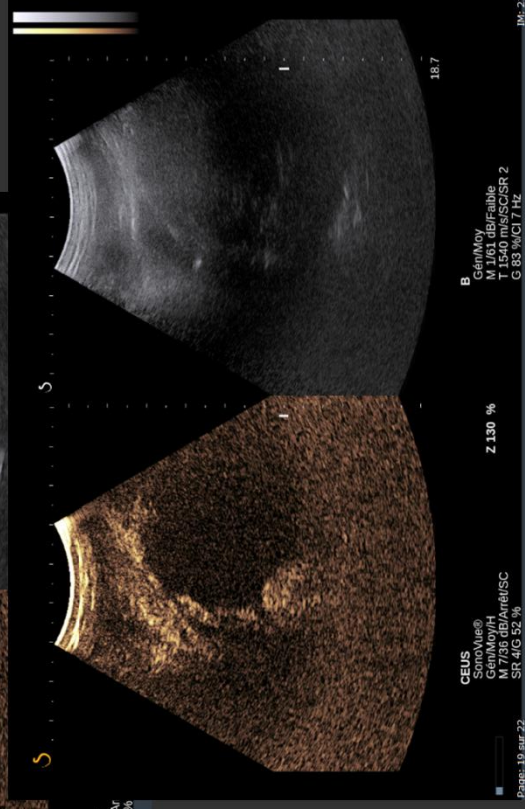
Ponction Biopsie

Apport de l'échographie de contraste

- Choisir la composante à ponctionner



CEUS
SonoVue®
SonoVue®
Gen/Moy/H
M 7/36 dB/Ar
SR 4/G 52 %
Page: 19 sur 22



B
Gen/Moy
M 1/61 dB/Faible
T 1540 m/s/CSR 2
G 83 %/C17 Hz

Page: 19 sur 22

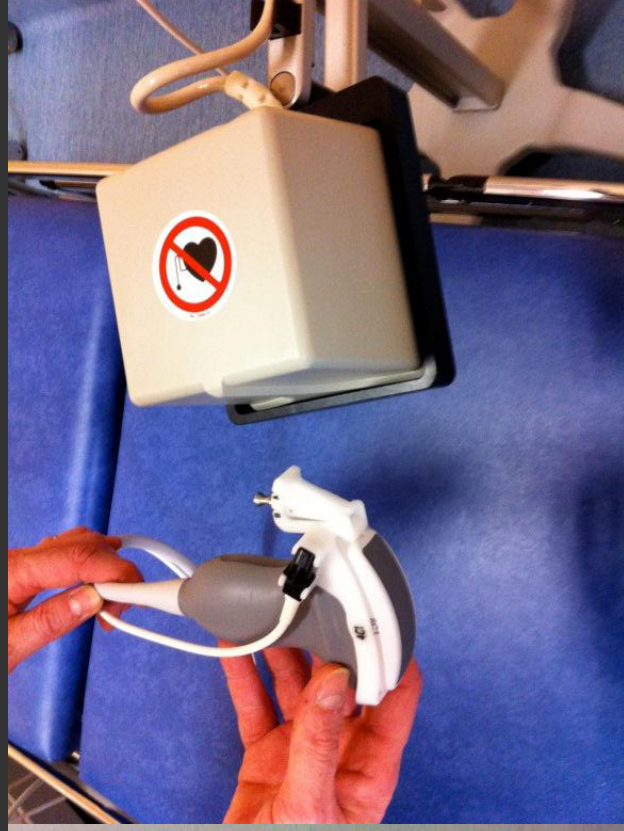IM: 21

Ponction Biopsie

Méthode

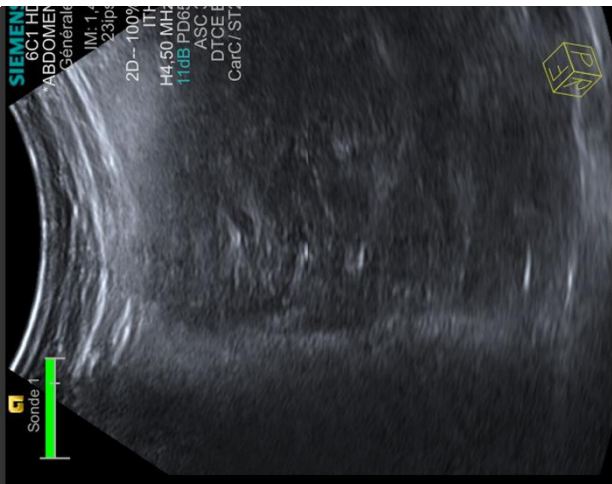
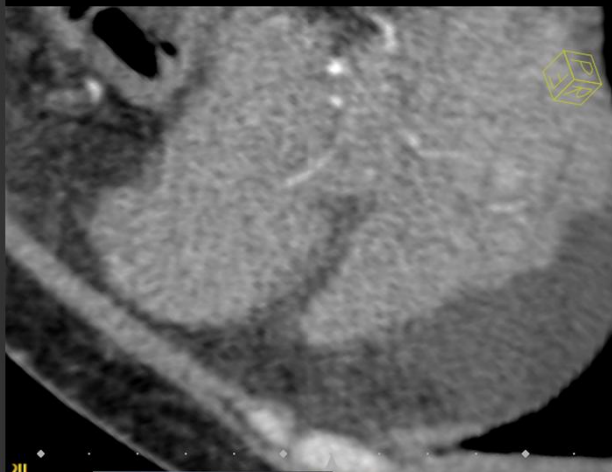
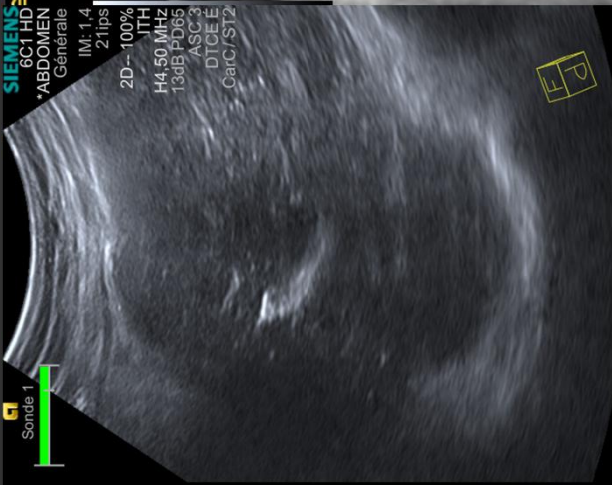
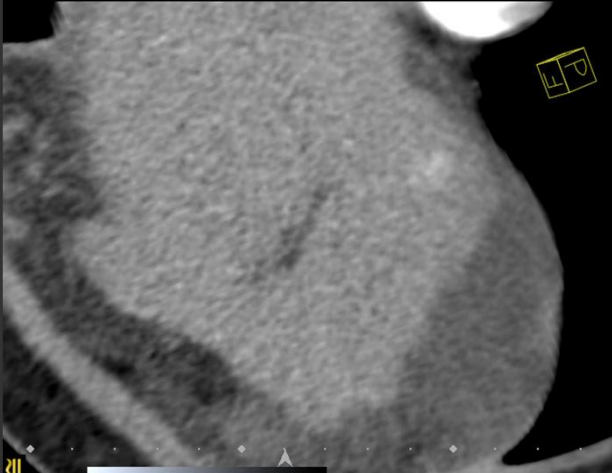
Système de fusion US – CTscanner - IRM

Recalage temps réel image echo
sur scanner ou IRM acquis au préalable



Exemple

Mr MM
Cirrhose VHC – CHC
?



SIEMENS
6C1 HD
*ABDOMEN
AC
IM: 0,11
FIM: 0,08
10ips
2D-- 1,3%
CCAI

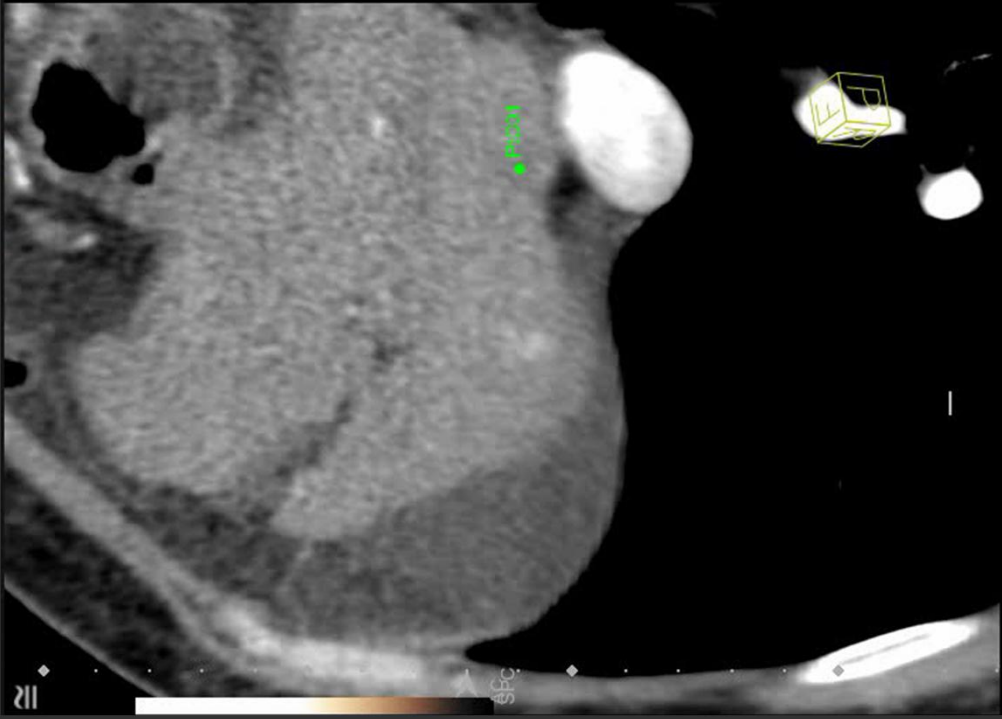CPS2,00 MHz
1cB PD75
CPS 3 dB
SC DÉS
CarD/ ST3

Sonde 1



18cm

00:00:03

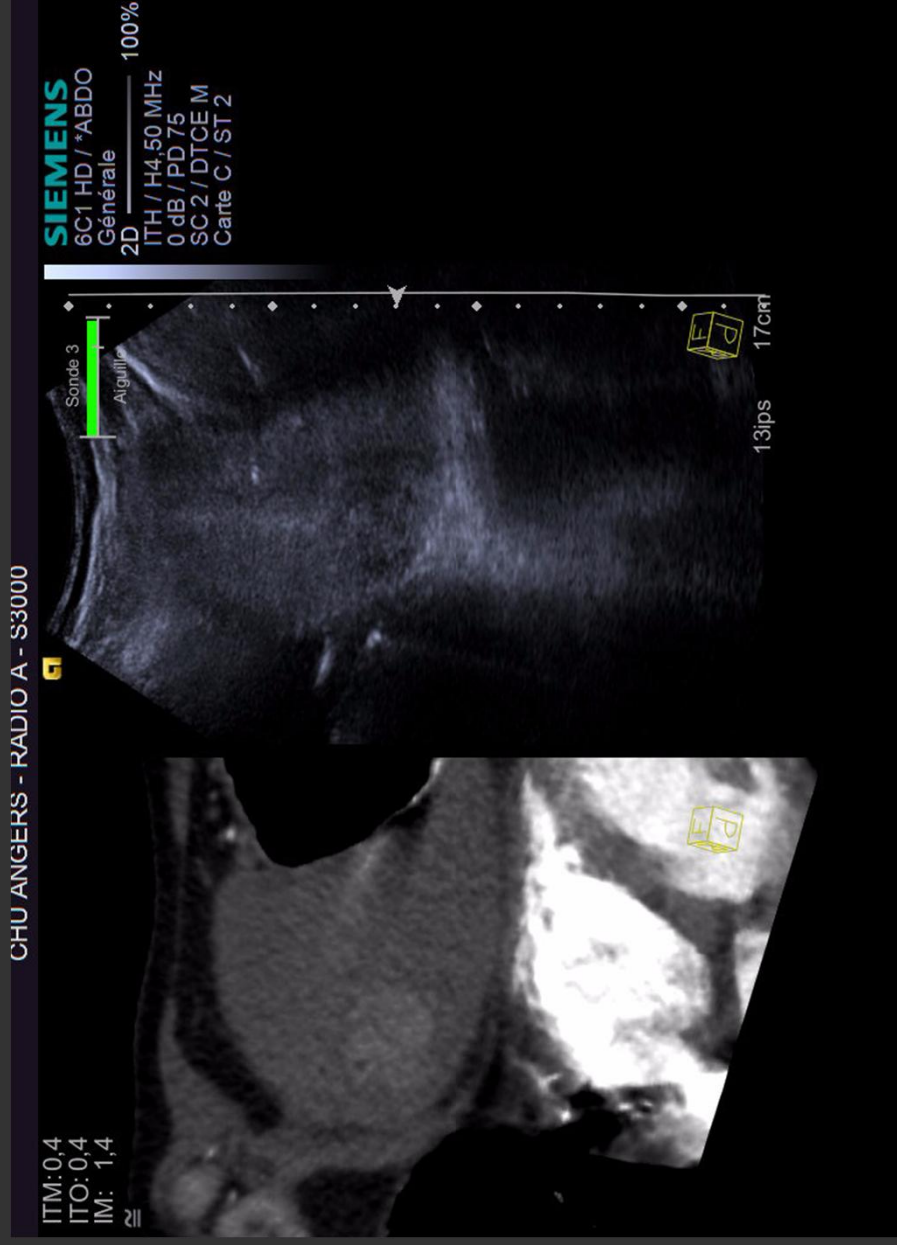


IR

SFC

Ponction Biopsie

Méthode



RI à visée thérapeutique

- **Ponction évacuation Abscès**

- **Les abcès hépatiques**
- peuvent être simplement aspirés.
- En cas de récurrence: aspirations itératives.
- Permet d'adapter l'antibiothérapie.
- 86 à 100 % de succès.

- Abscès sous-phrénique, maladie de Crohn, périrénaux, pancréatique
- TDM +/- contrôle mixte

RI à visée thérapeutique

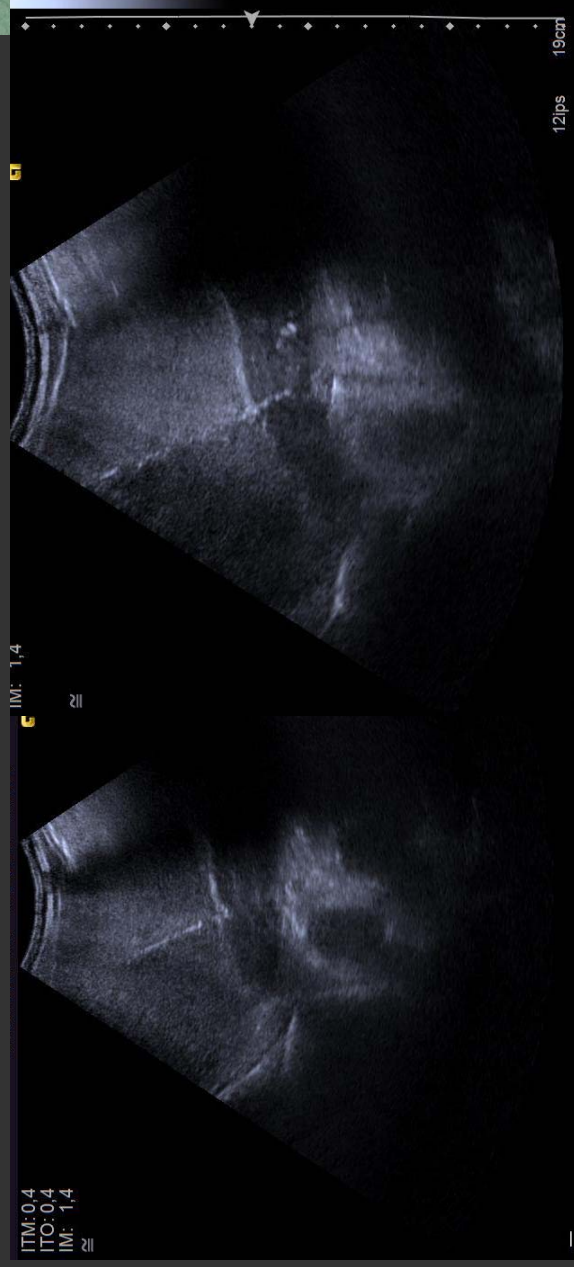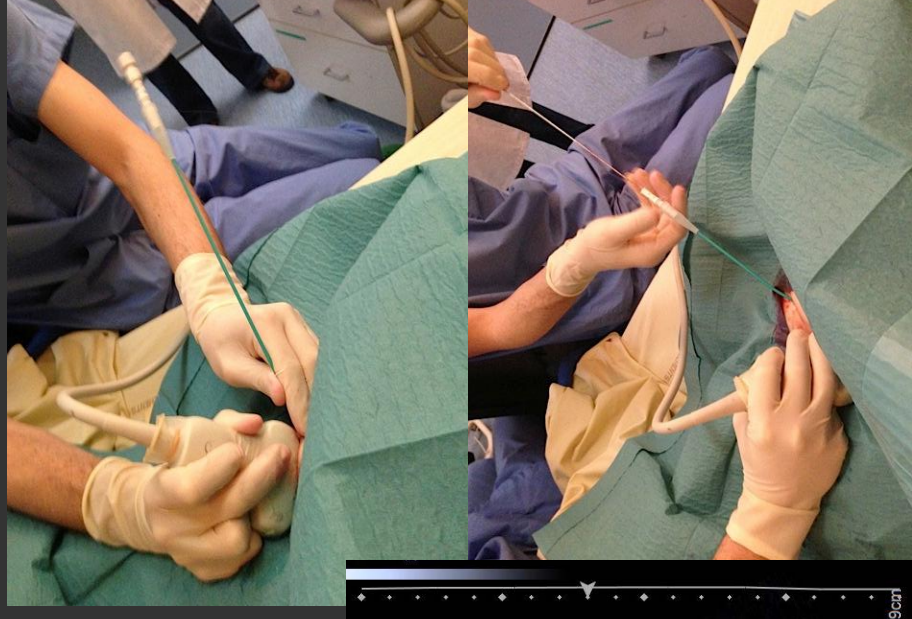
Drainage



RI à visée thérapeutique

Drainage

- Technique du trocart (ponction directe)
- Méthode de Seldinger



RI à visée thérapeutique

Drainage

TDM

- meilleure accessibilité pour: mésentériques, gouttières paracoliques et pelvis.
- meilleure définition de la cible et de ses limites par rapport aux viscères voisins (tube digestif, culs-de-sac pleuraux
- **méthode de choix** pour abcès complexes et matériel de gros calibre supérieur à 14 F

RI à visée thérapeutique

Drainage

Échographie

- Rapidité et la souplesse de l'examen en temps réel
 - Compression d'un trajet
 - patients en état critique, hospitalisés dans les unités de soins intensifs
- Profondeur
 - Mauvaise visualisation de certaines structures anatomiques
 - Matériel (drains) peu échogènes

RI à visée thérapeutique

Cholecystostomie percutanée

Contre indications chirurgicales - anesthésiques

Cholecystites lithiasiques ou alithiasique

Recommandations asiatiques

Grade 2 : cholecystite compliquée
après 24 - 48h de traitement médical

Grade 3 : Défaillance viscérale

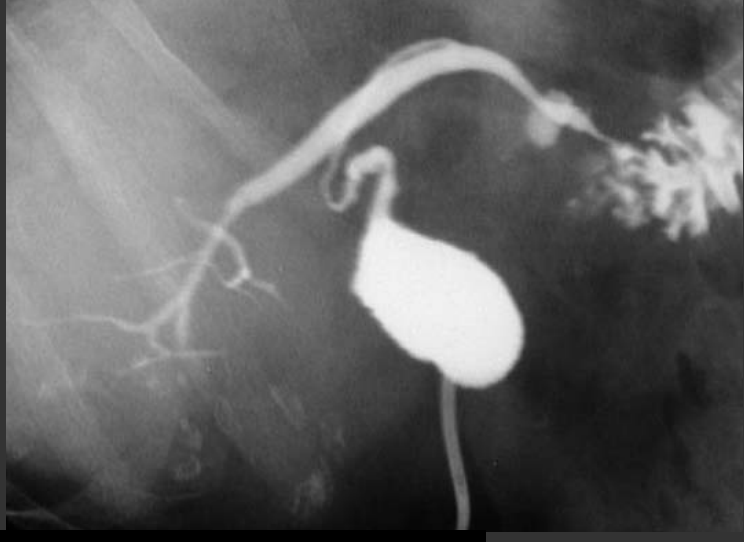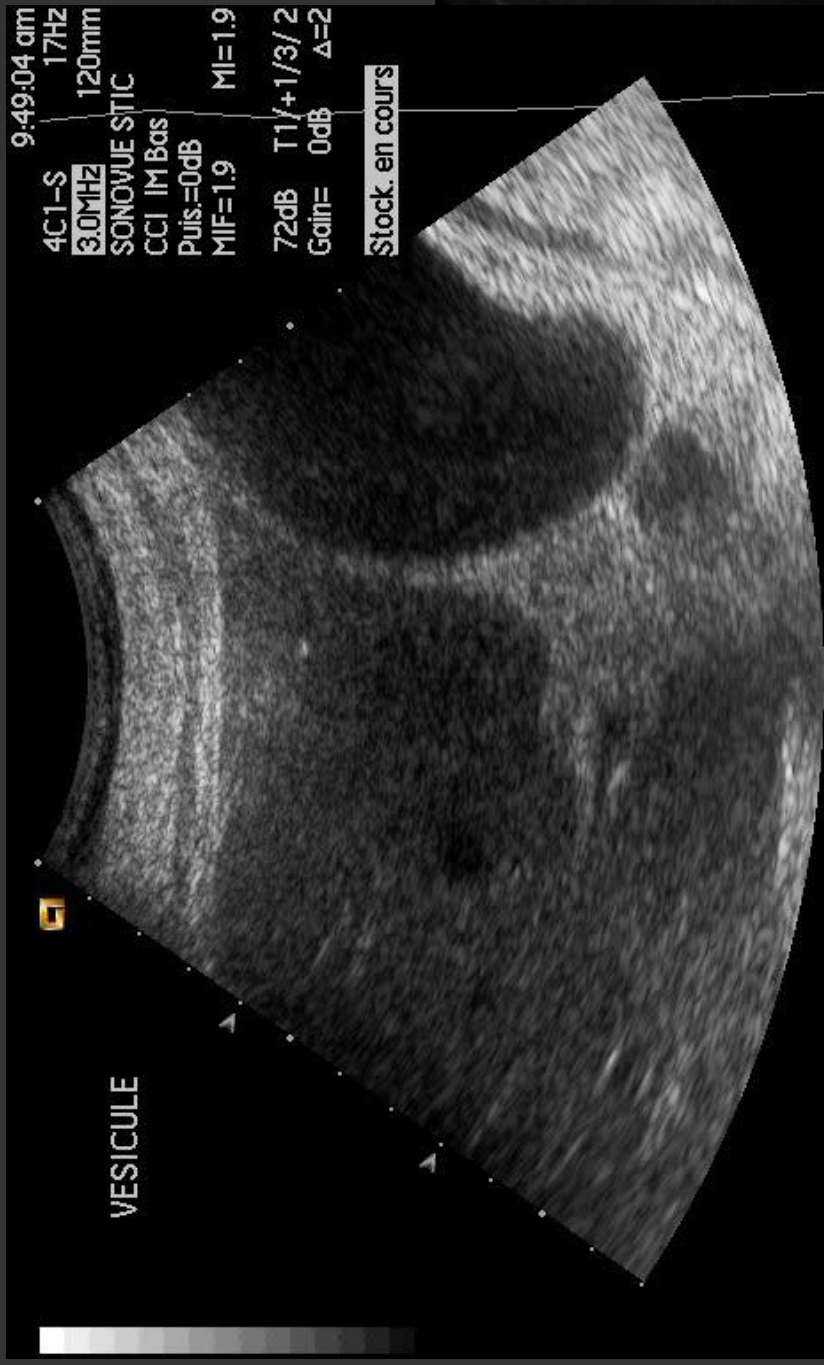<http://www.jshbps.jp/en/guideline/tg13.html>

RI à visée thérapeutique

Cholecystostomie percutanée

- Aborder la vésicule par sa face hépatique, idéalement union tiers supérieur - deux tiers inférieurs
- Ponction par voie transparenchymateuse: éviter la fuite de bile dans le péritoine
- Drain pendant 2 semaines afin d'éviter toute fuite biliaire lors de son ablation par cloisonnement fibreux du trajet transhépatique.
- Douleurs et la fièvre disparaissent en quelques heures.

Technique



Résultats = succès à 3 mois : 80%
Récidive en cas de lithiase = 10 à 40%

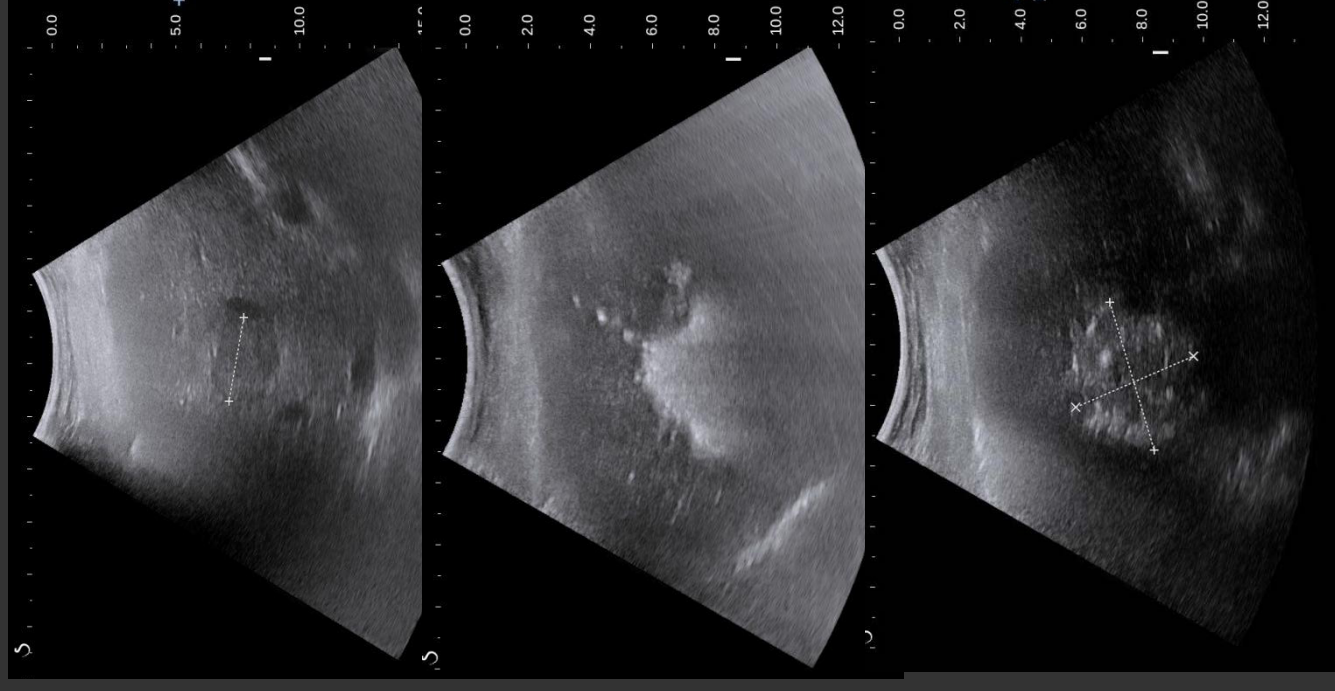
RI à visée thérapeutique

Ablations tumorales percutanées

RFA/Micro-ondes/Alcoolisation...

même technique de guidage
que pour les ponctions
tumorales hépatiques

complications de la ponction
+ de l'ablation



Conclusions

Intérêts des procédures sous contrôle échographique

- Temps réel (#TDM)
- Multiplanaire
- Simplicité – disponibilité
- Contraste en parenchyme

Inconvénients

- Mauvaise identification des structure anatomique intra abdo
- Zones aveugles

Choisir le moyen le plus adapté à la procédure

Geste couplé au scanner et écho - Fusion

