Feuille de questionnaire

***Ne pas répondre ici** sur la feuille des questions de l'examen! Utilisez la feuille de réponse prévue à cet effet.*

Informations: (40 questions)
Sélectionner la ou les bonne(s) réponse(s) - ne vous fiez pas aux pluriels dans l'énoncé ! - Téléphone interdit. - Documents interdits.

Copie #2022961 de l'examen #114496 (Référence: **200709-19343-62209-114496**)

1 A propos des maladies kystiques associées à un syndrome prolifératif, quelles sont les propositions vraies ?
A - La présence de kystes associés à des tumeurs solides peut évoquer une maladie de von Hippel-Lindau
B - Il faut savoir y penser en présence de kystes atypiques
C - Le recours au scanner permet le plus souvent de caractériser ces syndromes
D - La présence de kystes associés à des tumeurs solides peut évoquer une sclérose tubéreuse de Bourneville
E - Il faut savoir y penser en présence de kystes associés à des petits reins

2 Au cours d'une colique néphrétique la dilatation des cavités excrétrices en échographie :
A - Est souvent modérée
B - Est toujours très importante
C - N'est jamais associée à une dilatation de l'uretère
D - N'est jamais modérée
E - Est toujours présente

3 Parmi les 5 propositions suivantes, lesquelles sont vraies ?
A - L'infertilité est un facteur de risque de cancer du testicule
B - Les marqueurs tumoraux (alpha foetoprotéine, HCG total et LDH) négatifs éliminent le diagnostic de cancer du testicule
C - Les séminomes sont classés dans les tumeurs germinales
D - Le cancer du testicule est fréquent chez l'homme de plus de 50 ans
E - L'IRM abdominale fait partie du bilan systématique du cancer du testicule

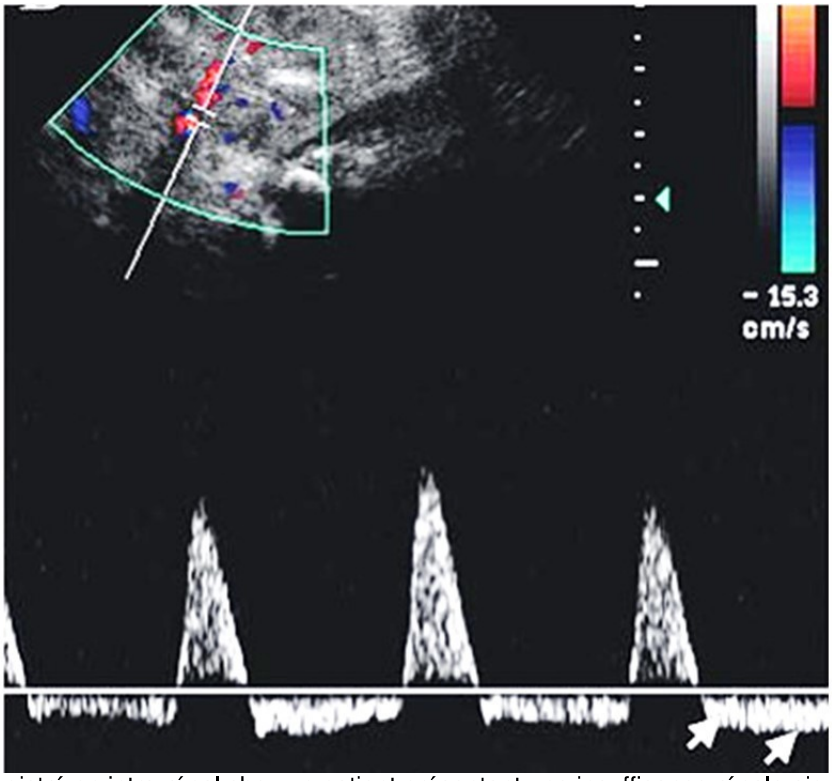

4 Voici un tracé doppler enregistré en intra-rénal chez un patient présentant une insuffisance rénale aiguë.
Ce tracé évoque :
A - Une thrombose de veine rénale
B - Une néphropathie interstitielle aigue
C - Une néphropathie de reflux
D - Une glomérulonéphrite aiguë
E - Une pyélonéphrite aiguë

5 Quelles sont les causes possibles de fausse dilatation des cavités rénales parmi les anomalies suivantes :
A - Dysmorphie lobaire
B - Veines lobaires
C - Kystes de la médullaire
D - Kystes parapyéliques
E - Diverticules caliciels

6 Vous découvrez l'anomalie présentez ci-dessus (flèches) au cours d'une échographie rénale chez une patiente de 56 ans sans antécédent. Que concluez-vous sur cette image ?

A - Petit angiomyolipome typique
B - Petite tumeur kystique cloisonnée
C - Petite tumeur solide indéterminée
D - Petit carcinome à cellule rénale typique.
E - Petite tumeur solide calcifiée

---

7 Parmi les 5 propositions suivantes, lesquelles sont vraies ?

A - Le spermogramme avec test de migration survie est l'examen de première intention dans l'infertilité masculine
B - L'asthénospermie est définie par un nombre de spermatozoïdes diminué
C - La varicocèle échographique doit systématiquement être traitée
D - L'échographie testiculaire peut remplacer un examen clinique dans le cadre d'une infertilité masculine
E - Une azoospermie excrétoire est souvent retrouvée chez les patients ayant une mucoviscidose

---

8 Parmi les propositions suivantes concernant la radioanatomie de l'urètre, laquelle ou lesquelles est(sont) juste(s) ?

A - La majorité des sténoses de l'urètre sont observées sur l'urètre bulbaire
B - La portion spongieuse est la partie la plus longue de l'urètre
C - L'urètre membraneux est situé en aval de l'urètre bulbaire
D - L'urètre correspond à la fusion de deux bourgeons prostato-urétraux issus des conduits ectodermiques
E - Les glandes de Cowper s'abouchent dans l'urètre

---

9 Parmi les propositions suivantes concernant les biopsies de la prostate, laquelle ou lesquelles est(sont) juste(s) ?

A - Elles sont indiquées chez tout homme après 50 ans
B - Certaines machines d'échographie permettent de fusionner les images de l'IRM avec celles de l'échographie
C - Il est recommandé de les précéder d'une IRM de la prostate
D - Les biopsies dirigées permettent de diagnostiquer 25 à 30% de cancers hors de portée des biopsies systématisées
E - Les biopsies se font le plus souvent par voie trans-rectale

---

10 L'uretère normal est-il visible en échographie? et si oui visible dans sa(ses) portion(s) ?
A - Pré iliaque
B - Rétrovésicale
C - Sous pyélique
D - Jamais
E - Intramurale

11 Le cortex du rein normal est :
A - moins échogène que la médullaire rénale
B - plus échogène que le foie
C - plus échogène que la médullaire rénale
D - aussi échogène que la médullaire
E - plus échogène que le sinus rénal

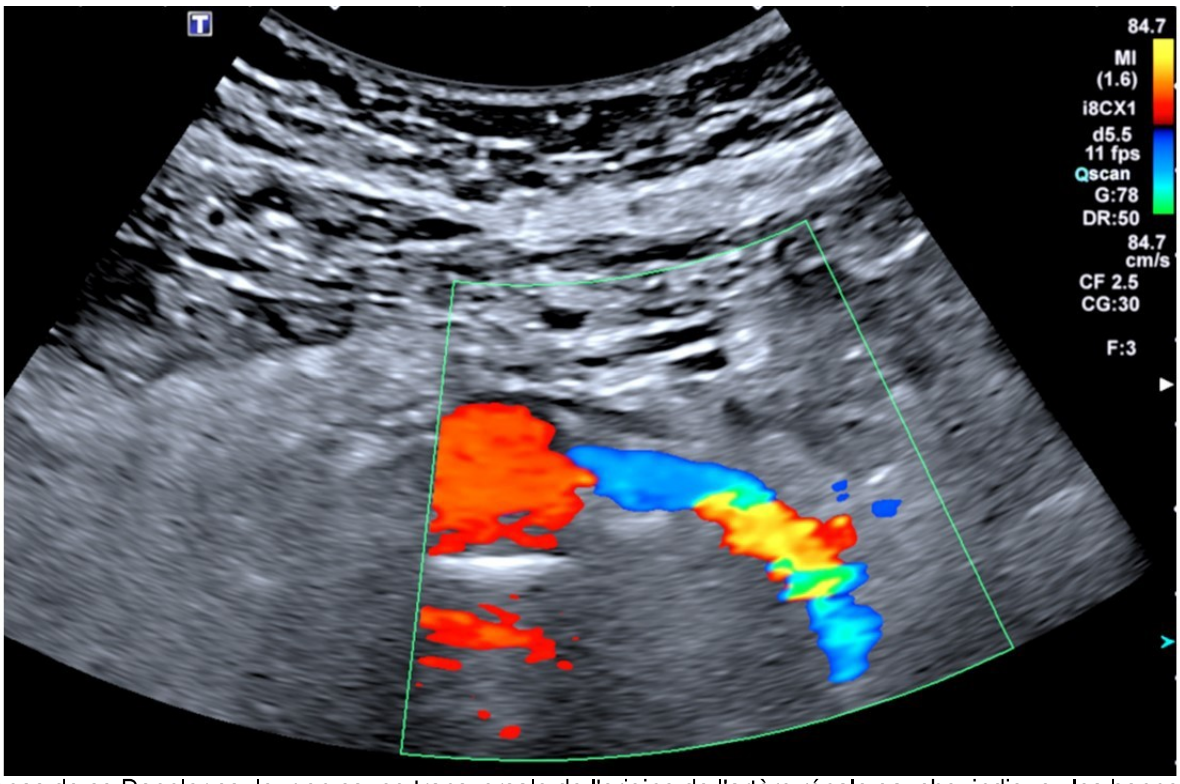

12 A propos de ce Doppler couleur en coupe transversale de l'origine de l'artère rénale gauche, indiquez les bonnes propositions :
A - Il existe un artefact d'aliasing sur le trajet de l'artère rénale gauche dû à un mauvais réglage de la PRF
B - Il existe un artefact d'aliasing sur le trajet de l'artère rénale gauche en rapport avec une accélération focale du flux
C - Il existe un artefact périvasculaire sur le trajet de l'artère rénale gauche en rapport avec une fistule artério veineuse
D - Il existe un artefact d'aliasing sur le trajet de l'artère rénale gauche dû à un mauvais angle incident
E - Il existe un artefact périvasculaire sur le trajet de l'artère rénale gauche en rapport avec une sténose serrée

13 Parmi les 5 propositions suivantes, lesquelles sont vraies ?
A - les plaques calcifiées de la maladie de Lapeyronie sont mieux visualisées en échographie
B - il n'y a pas de risque de priapisme après injection de Prostaglandine pour un échodoppler des corps caverneux
C - après injection, les vitesses systoliques normales sont ≥35cm/s
D - la vitesse systolique renseigne sur le fonctionnement du système veino occlusif.
E - la dysfonction érectile est un témoin de l'entrée dans la maladie cardio vasculaire

14 Parmi les 5 propositions suivantes, lesquelles sont vraies ?
A - L'échographie permet de caractériser les différents types de néphropathies
B - Une inversion de la différenciation cortico-médullaire peut être évocatrice de néphrocalcinose médullaire
C - La mesure de la taille des reins est contributive au diagnostic différentiel des différentes néphropathies
D - Un petit rein dysmorphique peut être évocateur de néphropathie interstitielle par reflux
E - Les reins sont volontiers augmentés de taille en cas de néphropathie vasculaire

---

15 Parmi les 5 propositions suivantes, lesquelles sont vraies ?
Lors d'un traumatisme scrotal :
A - une torsion post traumatique peut se traduire par une dévascularisation du parenchyme testiculaire
B - la présence d'une hématocèle doit faire suspecter une rupture de l'albuginée
C - un testicule très hétérogène et vascularisé doit faire suspecter une tumeur découverte à l'occasion du tramatisme
D - la rupture de l'albuginée se traduit par une perte des contours réguliers du testicule
E - l'échographie permet de rechercher des hématomes intra testiculaires

---

16 Quel(s) est (sont) le(s) examen(s) recommandés en première intention pour le bilan initial d'une HBP ?
A - Débitmétrie
B - Examen cytobactériologique des urines
C - Scanner abdomino-pelvien
D - PSA
E - Echographie reno-vésico-prostatique avec étude du Résidu Post Mictionnel

---

17 Parmi les propositions suivantes concernant la zone périphérique de la prostate, laquelle ou lesquelles est(sont) juste(s) ?
A - Elle est plutôt échogène, mais elle peut avoir un aspect hypoéchogène
B - Elle contient habituellement de nombreuses calcifications atténuantes
C - Elle présente des « cornes latérales »
D - Elle est en forme de Y inversé
E - Les cancers peuvent apparaître hypoéchogènes

---

18 Parmi les propositions suivantes concernant les tumeurs de la vessie, laquelle ou lesquelles est(sont) juste(s) ?
A - L'échographie est moins performante pour l'étude pariétale, au niveau du dôme
B - Une échographie complètement normale n'élimine pas une tumeur de vessie
C - Le diagnostic des tumeurs superficielles se fait en endoscopie, tandis que celui des tumeurs infiltrantes, en échographie
D - Dans le cadre d'une hématurie, l'échographie peut éliminer une lésion vésicale significative
E - Les caillots dans la vessie sont souvent asymptomatiques

---

19 Parmi les 5 propositions suivantes, lesquelles sont vraies ?
Concernant l'épididymite aiguë :
A - elle évolue toujours associée à une orchite
B - un examen échographique doit être réalisé systématiquement dans cette indication
C - le mode B montre classiquement une augmentation segmentaire ou diffuse de l'épididyme
D - elle évolue toujours vers l'atrophie du testicule homolatéral
E - l'hypervascularisation de l'épididyme en Doppler couleur est le signe le plus sensible

---

20 Parmi les 5 propositions suivantes, lesquelles sont vraies ?
A - les cancers du testicule sont majoritairement des tumeurs germinales
B - le temps de doublement des cancers testiculaires est d'environ 2 mois
C - la diffusion lymphatique se fait vers le rétropéritoine dans la région rénale
D - la diffusion lymphatique se fait vers les régions inguinales
E - les cancers du testicule sont majoritairement des tumeurs du stroma gonadique

---

21 Parmi les propositions suivantes concernant l'anatomie zonale de la prostate, quelle(s) structure(s) forme(nt) le compartiment postérieur ?
A - Zone centrale
B - Zone périphérique
C - Lobe médian
D - Stroma fibromusculaire antérieur
E - Zone de transition

22 Un kyste rénal est caractérisé en échographie par :
A - Un renforcement postérieur des échos
B - Un renforcement antérieur des échos
C - Un artefact en queue de comête
D - Un contenu anéchogène
E - Un cône d'ombre acoustique

23 Parmi les propositions suivantes concernant les voies séminales, laquelle ou lesquelles est(sont) juste(s) ?
A - La confluence de la vésicule et du déférent est appelée canal utriculaire
B - Les vésicules et les déférents se rejoignent à la partie apicale de la prostate
C - Les vésicules et les déférents se rejoignent à la partie craniale de la prostate
D - L'abouchement des structures séminales dans la prostate se fait au niveau du veru montanum
E - Le lobe médian peut obstruer le canal utriculaire, cause d'éjaculation rétrograde

24 Parmi les 5 propositions suivantes, lesquelles sont vraies ?
A - le testicule est totalement rempli de signal Doppler au Doppler couleur à l'état normal
B - l'index de résistance normal des artères de la pulpe testiculaire est < 0,7
C - le spectre artériel de la pulpe testiculaire est à faible résistance avec une diastolique positive
D - le spectre artériel de la pulpe testiculaire est à forte résistance avec une diastolique inversée
E - la vascularisation du testicule est centripète avec des vaisseaux nourriciers pénétrant la pulpe via le hile testiculaire

25 Parmi les propositions suivantes concernant l'hyperplasie bénigne de prostate, laquelle ou lesquelles est(sont) juste(s) ?
A - Elle peut se compliquer d'hématurie
B - Elle peut expliquer la présence de calculs vésicaux
C - Elle est androgéno-dépendante
D - Elle atteint près d'un homme sur deux après 60 ans
E - Les symptomes évoluent de façon corrélée au volume de la glande

26 Parmi les 5 propositions suivantes, lesquelles sont vraies ?
A - Une échographie des bourses est réalisée avec une sonde linéaire
B - Une échographie des bourses nécessite une sonde assez large (5 cm au moins)
C - Le Doppler des bourses est utile dans de multiples indications
D - La coopération du patient est importante pour dépister un varicocèle.
E - Un suspensoir est parfois utile pour réaliser l'examen

27 Parmi les propositions suivantes concernant l'anatomie zonale de la prostate, quelle(s) structure(s) forme(nt) le compartiment antérieur ?
A - Zone centrale
B - Zone périphérique
C - Stroma fibromusculaire antérieur
D - Lobe médian
E - Zone de transition

28 Un calcul rénal est caractérisé en échographie par :
A - Un cône d'ombre antérieur
B - Un artefact de renforcement
C - Une interface réfléchissante
D - Un cône d'ombre postérieur
E - Un artefact de répétition

29 Parmi les 5 propositions suivantes, lesquelles sont vraies ?
Concernant une bourse aigue :
A - la torsion d'une hydatide pédiculée donne le même tableau qu'une torsion du cordon spermatique
B - la torsion du cordon spermatique est dû à un méso-testis étroit
C - un cancer du testicule est symptomatique en cas d'hémorragie intratumorale
D - pour préserver au maximum la vitalité du testicule la détorsion du cordon spermatique doit se faire dans les 24 heures.
E - le signe de Prehn permettrait de différencier une hydrocèle d'une torsion du cordon spermatique

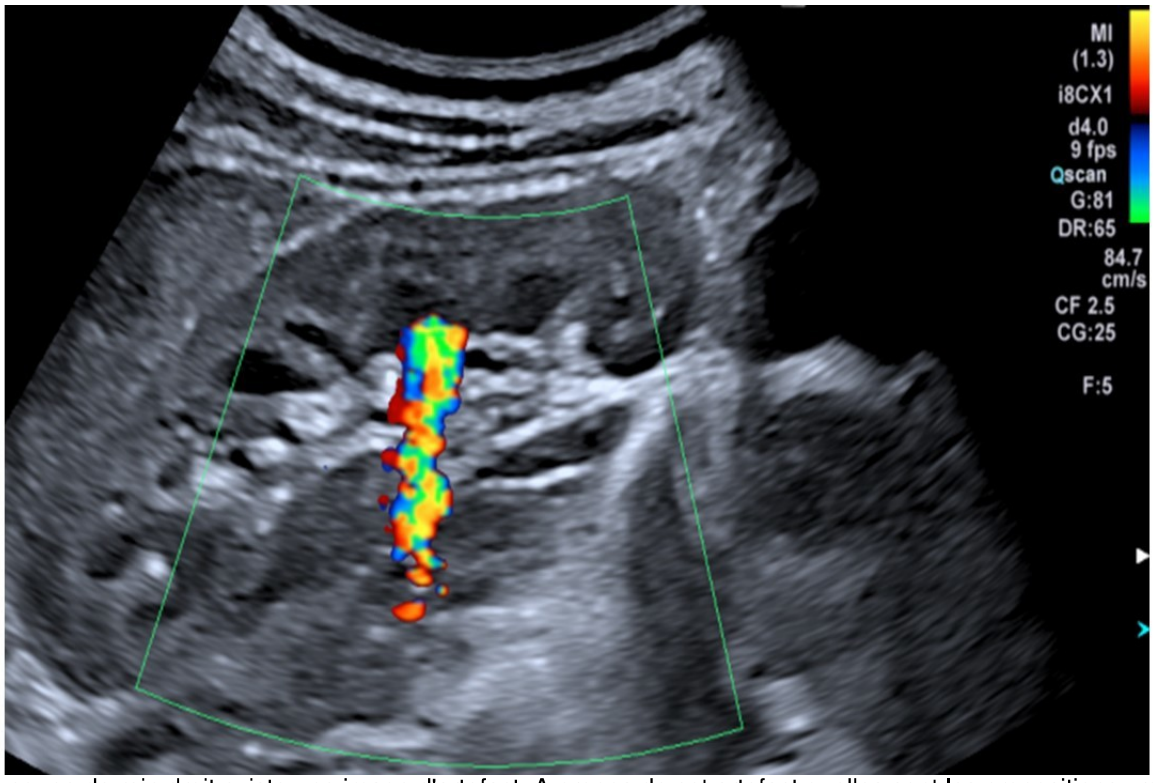

30 Sur cette coupe de rein droit existe une image d'artefact. A propos de cet artefact quelles sont les propositions vraies?
A - C'est un artefact de réverberation
B - C'est un artefact de répétition
C - Il peut traduire la présence d'une fistule artérioveineuse
D - Il peut traduire la présence d'un calcul
E - C'est un artefact de scintillement

---

31 Quelle est(sont) la(les) indications de l'échographie de la prostate ?
A - Bilan d'une hypertrophie prostatique, avec étude du Résidu Post Mictionnel
B - Diagnostic d'une prostatite aiguë
C - Bilan de prostatites à répétition
D - Bilan d'une élévation du taux de PSA
E - Recherche de varicocèle

---

32 Parmi les 5 propositions suivantes, lesquelles sont vraies ?
A - les séminomes sont souvent hyperéchogènes
B - les séminomes sont souvent hypoéchogènes
C - les lymphomes peuvent être hypervascularisés
D - les tumeurs non séminomateuses sont souvent hétérogènes
E - l'échographie des bourses est performante pour différencier les lésions intra- et extra testiculaires

---

33 Vous découvrez une lésion dans la vessie en échographie, quelle est (sont) la (les) réponse(s) en faveur d'une lésion tumorale pariétale plutôt qu'une anomalie bénigne ?
A - L'image est postéro-latérale
B - Il y a de nombreux diverticules vésicaux
C - L'image est mobile avec les mouvements du patient
D - La lésion apparaît cerclée de calcifications hyperéchogènes
E - La lésion montre un signal positif en Doppler

---

34 Parmi les 5 propositions suivantes, lesquelles sont vraies ?
A - un varicocèle peut être responsable d'une pesanteur de la bourse
B - L'échographie-Doppler n'a que peu d'intérêt dans le suivi post thérapeutique d'un varicocèle
C - L'échographie-Doppler est un bon examen pour diagnostiquer un varicocèle infra clinique
D - un varicocèle correspond à une insuffisance des valves anti reflux dans la veine spermatique
E - Une manœuvre de Valsalva est recommandée pour révéler un varicocèle infra clinique

---

35 Parmi les 5 propositions suivantes, lesquelles sont vraies ?
A - La polykystose hépatorénale dominante se caractérise par la présence de macrokystes corticaux uniquement.
B - La polykystose hépatorénale récessive se caractérise par la présence de macrokystes médullaires.
C - La polykystose hépatorénale récessive se caractérise par la présence de kystes rénaux et hépatiques.
D - Une polykystose hépatorénale dominante doit être suspectée, dans la descendance de patients atteints par la maladie, à partir de plus de deux kystes par rein au cours de la 4e décennie.
E - La polykystose hépatorénale dominante se caractérise par la présence de macrokystes avec une augmentation de taille des reins.

---

36 Devant un kyste rénal contenant plusieurs fines cloisons en échographie la conduite à tenir est la suivante:
A - faire une échographie de surveillance à 6 mois puis annuelle pendant 5 ans
B - faire un scanner rénal sans et avec injection de produit de contraste
C - faire un scanner sans injection de produit de contraste
D - faire une uroIRM sans injection
E - faire une biopsie de la lésion sous guidage échographique

---

37 Parmi les 5 propositions suivantes, lesquelles sont vraies ?
A - L'albuginée testiculaire est difficile à analyser et hyperéchogène par rapport à la pulpe.
B - Un testicule normal a un volume de 15 ml ou plus
C - Un testicule normal a un grand axe inférieur à 35 mm
D - Un testicule normal a une épaisseur d'environ 15 à 20 mm
E - La pulpe testiculaire normale est homogène

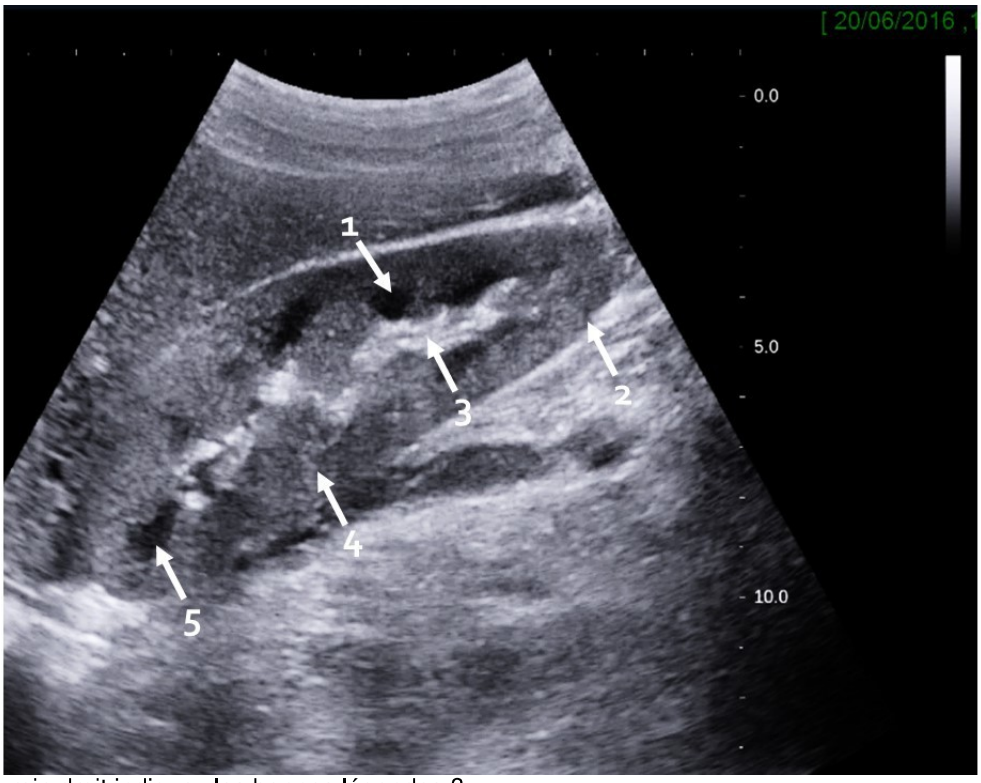

38 Sur cette coupe de rein droit indiquez les bonnes légendes ?
A - Sinus (3)
B - Pôle inférieur (4)
C - Pyramide de Malpighi (5)
D - Médullaire (2)
E - Cortex (1)

---

39 Une dysmorphie lobaire (hypertrophie de colonne de Bertin):
A - Est hyperéchogène par rapport au cortex
B - Est isoéchogène au cortex et sous capsulaire
C - Est isoéchogène au cortex, sinusale, raccordée au cortex
D - Est totalement homogène
E - Est hypoéchogène par rapport au cortex

---

40 Parmi les propositions suivantes concernant l'échographie de la prostate pour HBP, laquelle ou lesquelles est(sont) juste(s) ?
A - Elle nécessite une sonde d'au moins 15 MHz
B - Elle se fait par voie sus-pubienne
C - L'élastographie permet d'estimer le résidu post-mictionnel
D - Elle impose de mesurer le diamètre antéropostérieur de la glande sur une coupe axiale oblique
E - Elle permet d'apprécier le volume de la glande avec précision

---