



Feuille de réponses

Veillez suivre les instructions sur la feuille de questions. Pour chaque question, remplissez en entier les cercles qui correspondent à vos réponse(s).

Comment sont prises en compte vos réponses?

Correct = ● Incorrect = ✗ ✓ ⊖



Informations:

Sélectionner la ou les bonne(s) réponse(s) - ne vous fiez pas aux pluriels dans l'énoncé ! - Téléphone interdit. - Documents interdits.

Copie #523297 de l'examen #33961(Référence: 180601-19343-23165-33961)

- 1 A B C D E
- 2 A B C D E
- 3 A B C D E
- 4 A B C D E
- 5 A B C D E
- 6 A B C D E
- 7 A B C D E
- 8 A B C D E
- 9 A B C D E
- 10 A B C D E
- 11 A B C D E
- 12 A B C D E
- 13 A B C D E
- 14 A B C D E
- 15 A B C D E
- 16 A B C D E
- 17 A B C D E
- 18 A B C D E
- 19 A B C D E
- 20 A B C D E
- 21 A B C D E
- 22 A B C D
- 23 A B C D E
- 24 A B C D E
- 25 A B C D E

- 26 A B C D E
- 27 A B C D E
- 28 A B C D E
- 29 A B C D E
- 30 A B C D E
- 31 A B C D E
- 32 A B C D E
- 33 A B C D E
- 34 A B C D E
- 35 A B C D E
- 36 A B C D E
- 37 A B C D E
- 38 A B C D E
- 39 A B C D E
- 40 A B C D E



Feuille de questionnaire

Ne pas répondre ici sur la feuille des questions de l'examen! Utilisez la feuille de réponse prévue à cet effet.

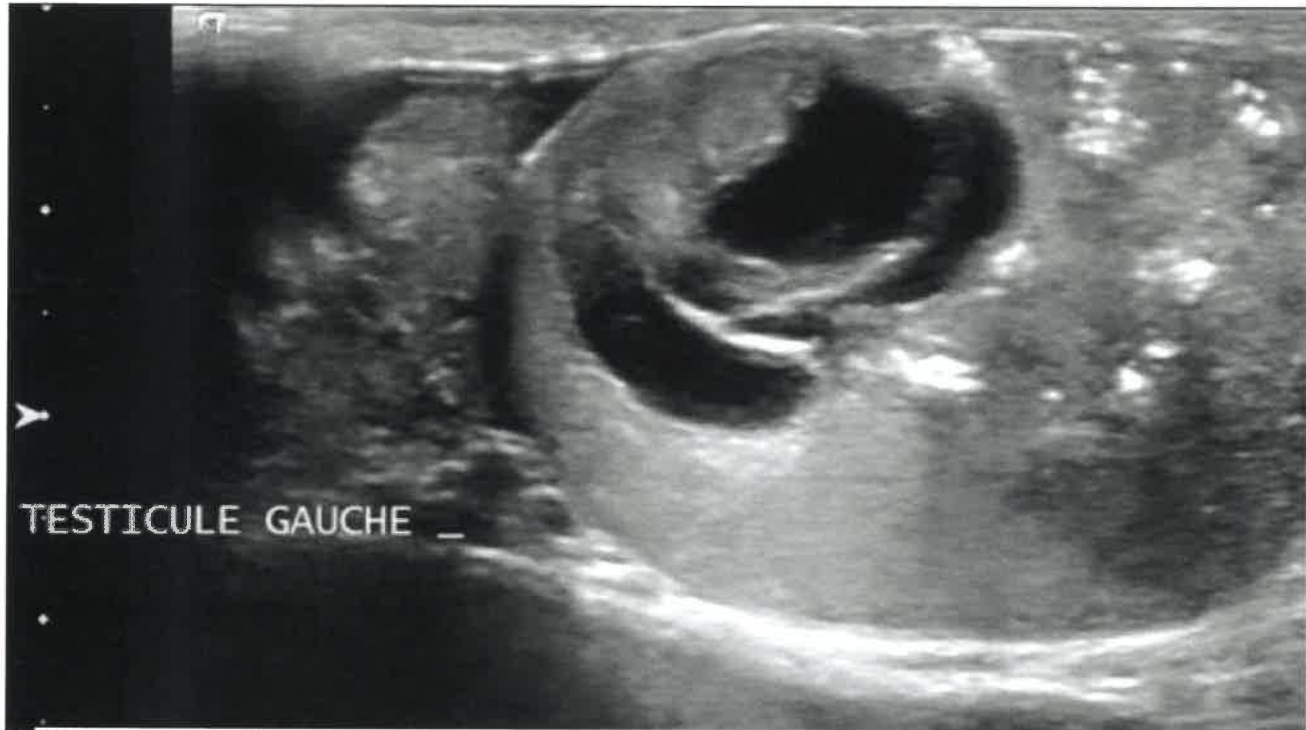


www.evalbox.com

Informations: (40 questions)

Sélectionner la ou les bonne(s) réponse(s) - ne vous fiez pas aux pluriels dans l'énoncé ! - Téléphone interdit. - Documents interdits.

Copie #523297 de l'examen #33961 (Référence: 180601-19343-23165-33961)



1 Concernant cette image, parmi les 5 propositions suivantes, lesquelles sont vraies ?

- A Il existe des micro lithiases au sein de la pulpe testiculaire
- B Il s'agit d'une coupe médiotesticulaire en mode B
- C Le testicule est le siège d'une masse kystique hétérogène évoquant une tumeur germinale non séminomateuse
- D Le testicule est le siège d'une masse kystique banale évoquant un kyste épithélial
- E Le testicule est le siège d'une masse kystique hétérogène évoquant une tumeur germinale séminomateuse

2 Concernant l'anatomie de la prostate, quelle est (sont) la (les) réponse(s) juste(s) ?

- A L'urètre se divise en deux au niveau du veru montanum
- B La zone périphérique est postérieure
- C le stroma fibromusculaire est une structure antérieure
- D Les canaux éjaculateurs se jettent classiquement dans l'utricule
- E La zone centrale est inférieure et médiane

3 Parmi les signes suivants le (les) quel(s) est (sont) généralement associés à un faux anévrisme artériel rénal

- A Flux artériel amorti
- B Augmentation des résistances artérielles
- C Flux artériel en va et vient
- D Diminution des résistances artérielles
- E Artefact périvasculaire

4 Les incisures fœtales sont :

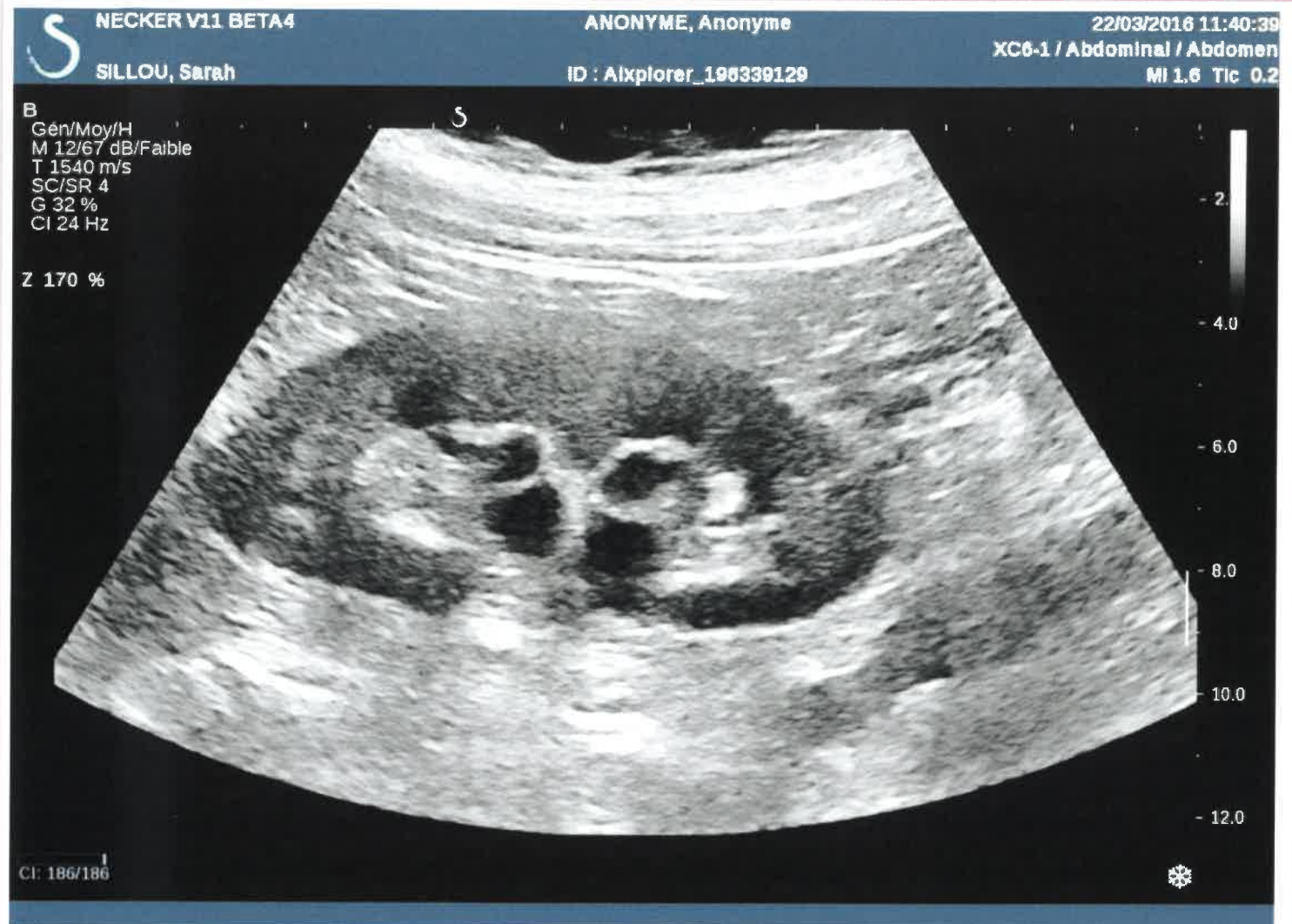- A Des encoches superficielles
- B Se situent en regard de la colonne de Bertin
- C Une variante de la normale
- D Des encoches profondes et larges
- E Se situent en regard de la médullaire

5 En échographie, une duplication rénale complète est caractérisée par :

- A La présence d'incisures fœtales
- B L'existence d'une dysmorphie lobaire dans le sinus
- C Un rein de grande taille
- D L'existence d'une double plage sinusale
- E La mise en évidence de deux uretères sous pyéliqués fins

6 A quoi sert l'échographie dans le bilan d'une hypertrophie bénigne de prostate ?

- A Etude du retentissement sur le haut appareil urinaire
- B Mesure du volume vésical maximal
- C Etude de la paroi vésicale
- D Mesure du volume prostatique
- E Etude du résidu post-mictionnel



7 Cette coupe longitudinale du rein montre une anomalie compatible avec :

- (A) Des kystes parapyéliques
- (B) Une dilatation de l'appareil collecteur
- (C) Une duplication pyélique
- (D) Des kystes corticaux
- (E) Des diverticules caliciels

8 Sous quelles formes peut se présenter l'adénome de prostate en échographie ?

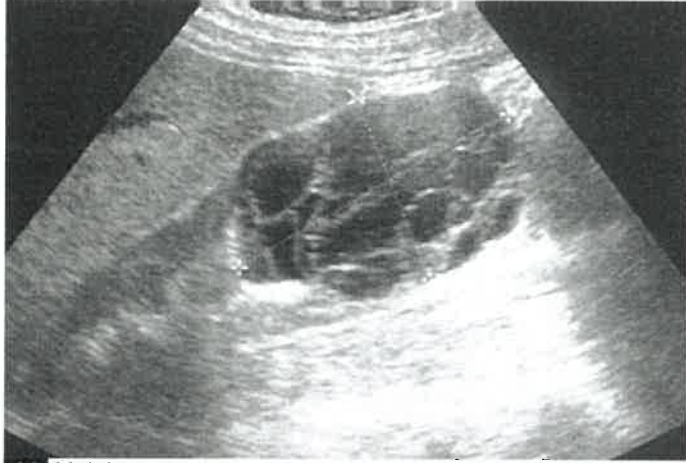- (A) Nodule hyperéchogène atténuant
- (B) Nodule hétérogène mêlant plages iso, hypo et hyperéchogènes
- (C) Plage multi-kystique
- (D) Nodule hyperéchogène non atténuant
- (E) Nodule hypoéchogène

9 A propos des biopsies de la prostate, quelle est (sont) la (les) réponse(s) juste(s) ?

- (A) Elles sont peu sensibles, mais très spécifiques
- (B) Les biopsies dirigées avec fusion d'images sont basée sur la technologie des ultrasons focalisés
- (C) Elles sont plus efficaces pour diagnostiquer le cancer significatif si elles sont réalisées en connaissant les données d'une IRM
- (D) C'est un test de dépistage utile à partir de 50 ans
- (E) Elles se font le plus souvent par voie transpérinéale, sous contrôle échographique

10 Concernant l'indication d'une imagerie en urgence dans le cadre des infections urinaires :

- A Une imagerie en urgence doit être réalisée s'il existe un doute diagnostique : infarctus rénal versus pyélonéphrite
- B Une échographie doit être réalisée devant toute cystite isolée
- C L'échographie réalisée devant une pyélonéphrite aigue vise à écarter une distension sur obstacle
- D Une échographie en urgence doit être réalisée devant toute pyélonéphrite aigue
- E Une imagerie en urgence doit être réalisée devant une pyélonéphrite chez un patient diabétique



11 Voici une coupe longitudinale d'un rein droit chez une patiente de 47 ans explorée par une échographie abdominale pour douleurs de l'hypochondre droit. Comment décrivez-vous l'anomalie ?

- A Tumeur kystique multiloculaire polaire inférieure
- B Collection sous capsulaire cloisonnée
- C Masse rénale kystique complexe cloisonnée polaire inférieure
- D Masse rénale solide hétérogène polaire inférieure
- E Tumeur solide nécrosée polaire inférieure

12 A propos de la dysmorphie lobaire rénale, quelles sont les affirmations exactes :

- A Elle se manifeste par une masse rénale isoéchogène à la médullaire
- B Elle se manifeste par une masse rénale isoéchogène au cortex
- C Elle se manifeste par une masse rénale sinusale raccordée au cortex
- D Elle se manifeste par une masse rénale sous capsulaire
- E Elle se manifeste par une masse rénale totalement intrasinusale

13 A propos du pic systolique précoce d'un spectre d'artère rénale :

- A Il se recherche sur les spectres d'artère arquée
- B Il se recherche sur les spectres d'artère inter lobaire
- C Il se recherche sur les spectres d'artère rénale tronculaire
- D Il est toujours absent en présence d'une sténose serrée >80% de l'artère rénale
- E Il est toujours présent en l'absence de sténose rénale

14 A propos des cancers de vessie, quelle est (sont) la (les) réponse(s) juste(s) ?

- A L'atteinte du muscle vésical nécessite une prise en charge chirurgicale par cystectomie totale.
- B Histologiquement, ce sont le plus souvent des carcinomes épidermoïdes
- C Environ 25% sont infiltrants
- D L'échographie endorectale permet d'en apprécier l'extension et d'éviter certaines biopsies
- E Le sondage vésical à demeure est un facteur de risque de cancer de vessie.

15 Sous quelles formes peut se présenter un cancer de la prostate en échographie ?

- A Nodule hypoéchogène partiellement calcifié
- B Plage isoéchogène indistincte
- C Infiltration hypoéchogène de toute la glande
- D Nodule hypoéchogène hypervascularisé en Doppler
- E Lésion kystique

16 Parmi les 5 propositions suivantes, lesquelles sont vraies ?

- A Un testicule normal a une épaisseur d'environ 15 à 20 mm
- B La pulpe testiculaire normale est hétérogène avec un échostructure habituelle « striée »
- C L'albuginée testiculaire est hyperéchogène.
- D Un testicule normal a toujours un volume de 20 ml ou plus
- E Un testicule normal a un grand axe supérieur à 35 mm

17 Concernant l'imagerie du cancer de la prostate en échographie, quelle est (sont) la (les) réponse(s) juste(s) ?

- A Une extension extraprostatique est fréquemment accompagnée d'artéfacts de scintillement
- B Le diagnostic de cancer ne peut être apporté que par une série de 6 biopsies systématisées postérieures, en sextant.
- C L'échographie méconnaît la plupart des lésions antérieures, même significatives
- D 90% des cancers de prostate significatifs de la zone périphérique sont détectables en échographie.
- E La précision (aire sous la courbe ROC) de l'échographie est proche de 0.3

18 Parmi les 5 propositions suivantes, lesquelles sont vraies ?

- A les séminomes sont souvent hyperéchogènes homogènes
- B les lymphomes peuvent être hypervascularisés
- C les tératomes sont hétérogènes avec des portions kystiques
- D les tumeurs non séminomateuses sont souvent hétérogènes
- E l'échographie des bourses est performante pour différencier les lésions intra- des lésions extra- testiculaires.

19 Concernant l'hypertrophie bénigne de la prostate (HBP), quelle est (sont) la (les) réponse(s) juste(s) ?

- A La sténose de l'urètre est un diagnostic différentiel, en particulier chez le patient jeune.
- B L'HBP peut-être à l'origine d'orchites à répétition.
- C L'énucléation endoscopique de l'adénome prostatique par laser permet d'éviter l'éjaculation rétrograde post opératoire.
- D L'étude du volume prostatique permet d'orienter la prise en charge chirurgicale.
- E Un épaissement localisé de la paroi vésicale doit faire suspecter une vessie de lutte.

20 Parmi les signes suivants le (les) quel(s) est (sont) généralement associés à la thrombose primitive de la veine rénale (rein natif)

- A Diminution des résistances artérielles rénales
- B Matériel échogène dans la lumière de la veine rénale
- C Abolition des flux veineux intrarénaux
- D Néphromégalie
- E Flux artériel en va et vient au niveau de l'artère rénale

21 Parmi les signes suivants quels sont ceux qui appartiennent à la définition échographique d'un kyste simple :

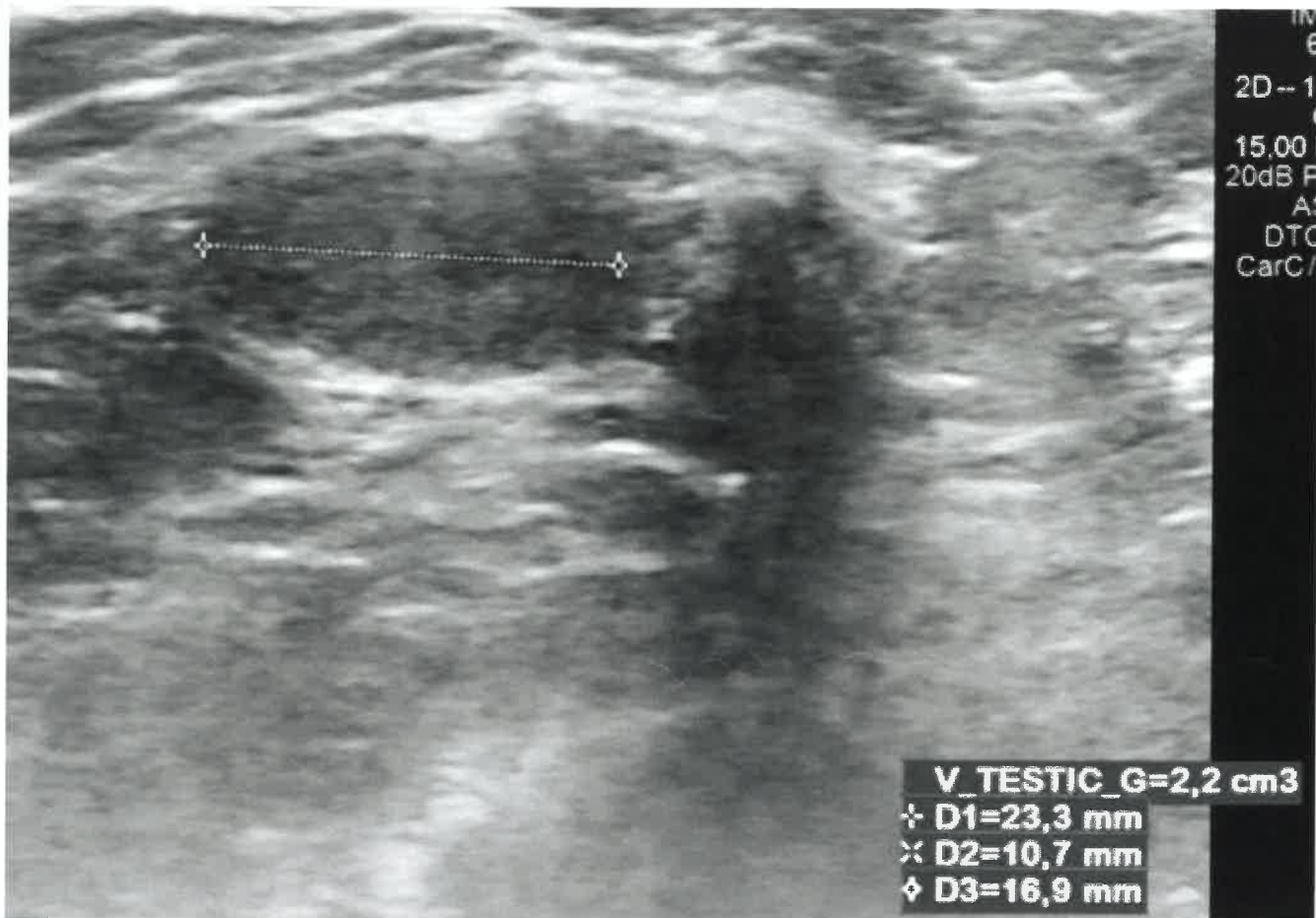
- A Un artefact de réfraction
- B Un contenu hypoéchogène
- C Une paroi fine et régulière
- D Un artefact de renforcement
- E Un contenu homogène

22 En présence d'une duplicité rénale

- A Le diagnostic est fréquemment posé par une échographie anténatale
- B La duplicité rénale est systématiquement une pathologie de bon pronostic fonctionnel
- C Le reflux se fait surtout dans le système supérieur
- D La présence d'un urétérocèle est située sur l'uretère du pyélon supérieur

23 Concernant l'hypertrophie bénigne de la prostate (HBP), quelle est (sont) la (les) réponse(s) juste(s) ?

- A Le développement de l'adénome est freiné par le sondage vésical à demeure
- B Elle atteint 1 homme sur 2 après 60 ans
- C Elle est androgéno-dépendante
- D Le lobe médian est souvent responsable d'une symptomatologie urinaire
- E Le lobe médian se développe aux dépens des glandes périurétrales

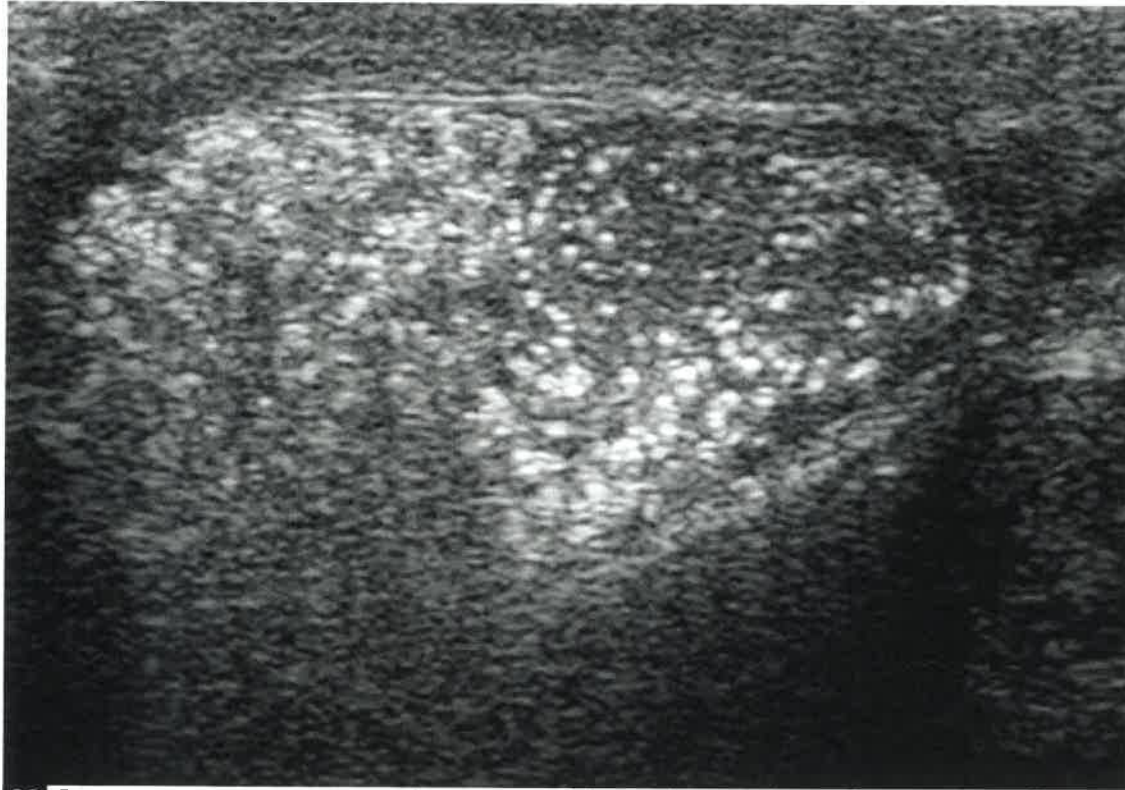


24 Concernant cette image, parmi les 5 propositions suivantes, lesquelles sont vraies ?

- A Cette image montre un testicule hypertrophié
- B Cette image montre un testicule présentant une hypotrophie franche
- C Cette image montre un testicule présentant une hypotrophie modérée
- D Il s'agit d'une image en mode B
- E Cette image montre un testicule de volume normal

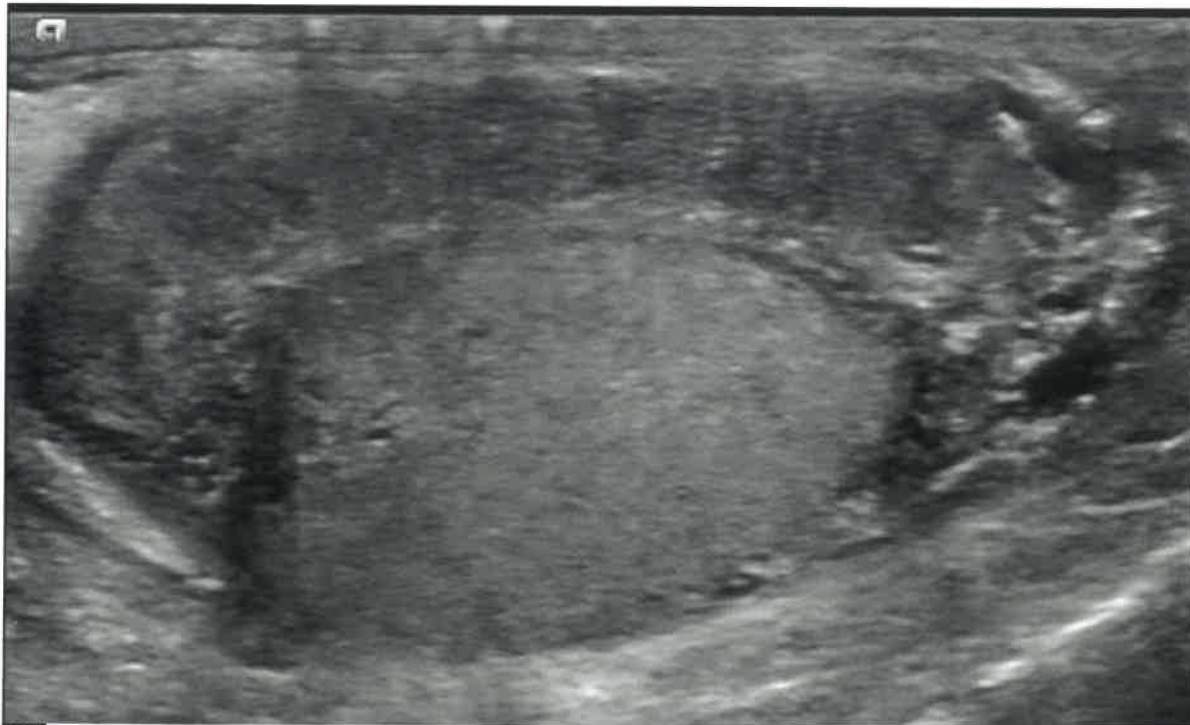
25 Devant une petite masse rénale hyperéchogène de 8mm intracorticale du rein chez une patiente de 45ans dont le scanner conclut : petite tumeur sans graisse indéterminée, quelle est la conduite à tenir :

- A Echographie de contraste
- B Tumorectomie chirurgicale
- C Biopsie écho-guidée de la lésion
- D Surveillance annuelle par échographie
- E Surveillance annuelle par scanner



26 Concernant cette image, parmi les 5 propositions suivantes, lesquelles sont vraies ?

- A Cette coupe montre une pulpe testiculaire normale
- B Cette coupe montre des microlithiases intra testiculaires de grade 3
- C Il s'agit d'une coupe longitudinale médiotesticulaire en mode B
- D Cette coupe montre des microlithiases intra testiculaires de grade 1
- E Cette coupe montre une tumeur intra testiculaire évoquant un séminome



27 Concernant cette image, parmi les 5 propositions suivantes, lesquelles sont vraies ?

- A Il s'agit d'une coupe transversale en mode B passant par le testicule seulement
- B L'épididyme est épaissi de façon focale
- C il s'agit d'une coupe longitudinale en mode B passant par l'épididyme
- D L'épididyme est normal
- E L'épididyme est épaissi de façon diffuse

28 Les résistances artérielles intra rénales peuvent diminuer au cours des affections suivantes :

- A Une sténose de 60% de l'artère rénale
- B Une malformation artérioveineuse
- C Une sténose pré-occlusive de l'artère rénale
- D Une thrombose primitive de la veine rénale
- E Une colique néphrétique

29 Parmi les 5 propositions suivantes, lesquelles sont vraies ?

- A Le Doppler des bourses apporte des informations sur la vascularisation de la pulpe testiculaire
- B La recherche d'une varicocèle peut nécessiter des manœuvres spécifiques.
- C Une échographie des bourses est réalisée avec une sonde courbe basse fréquence
- D Une échographie des bourses nécessite une sonde assez large (5 cm environ)
- E L'échographie des bourses doit se focaliser sur les testicules, l'examen des annexes étant facultatif

30 Une masse hyperéchogène du rein :

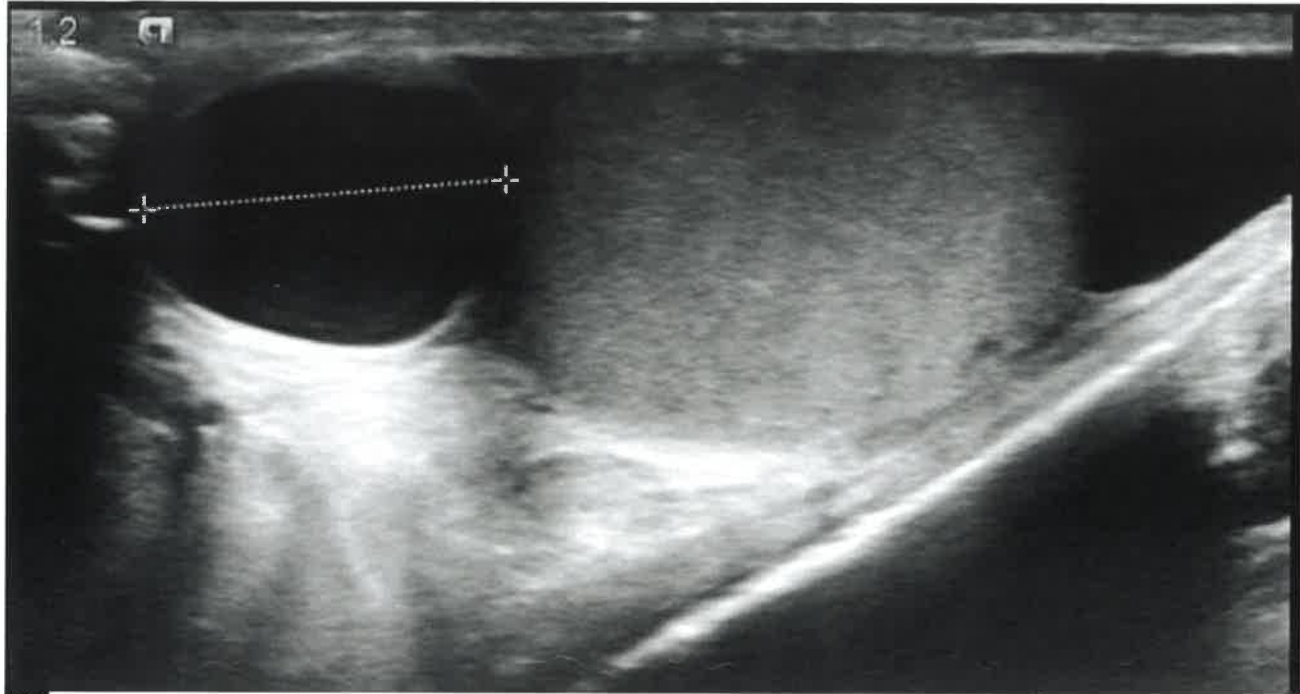
- A Est toujours plus échogène que la médullaire normale
- B Est toujours plus échogène que le cortex normal
- C Est toujours plus échogène que le sinus normal
- D Est toujours un cancer
- E Est toujours un angiomyolipome

31 Une diminution de l'indice de résistance artériel rénal

- A Peut traduire une thrombose primitive de la veine rénale
- B Peut traduire une sténose serrée de l'artère rénale
- C Peut traduire un infarctus segmentaire
- D Peut traduire une fistule artérioveineuse
- E Peut traduire une nécrose corticale

32 A propos de l'artefact péri vasculaire :

- A Il est toujours présent en cas de faux anévrisme artériel rénal
- B Il est toujours présent en cas de sténose serrée de l'artère rénale
- C Il est toujours présent en cas de fistule artérielle rénale
- D Il n'est jamais présent en cas de faux anévrisme artériel rénal
- E Il n'est jamais présent en cas de sténose serrée de l'artère rénale



33 Concernant cette image, parmi les 5 propositions suivantes, lesquelles sont vraies ?

- A Cette coupe montre une structure kystique intra testiculaire
- B Cette coupe montre une structure tissulaire de la tête de l'épididyme
- C Il s'agit d'une coupe en mode B avec Doppler couleur
- D Cette coupe montre une structure tissulaire intra testiculaire
- E Cette coupe montre une structure kystique de la tête de l'épididyme

34 Concernant l'échographie de la prostate, quelle est (sont) la (les) réponse(s) juste(s) ?

- A Elle permet de réaliser des biopsies dans n'importe quelle partie de la glande
- B Elle se fait par voie sus-pubienne
- C Elle est indiquée en cas d'élévation du PSA
- D Elle ne permet pas d'observer les vésicules séminales dans leur totalité
- E C'est un bon examen pour mesurer le volume prostatique

35 Quels sont les diagnostics différentiels de l'abcès rénal ?

- A Un kyste infecté
- B La dilatation des cavités pyélo-calicielles
- C Un diverticule infecté
- D La pyélonéphrite emphysémateuse
- E Une tumeur surinfectée

36 A propos de la pyélonéphrite emphysémateuse :

- A Les bulles d'air se voient sous la forme : d'une hyper-échogénicité avec un cône d'ombre postérieur
- B Elle est très fréquente
- C Les bulles d'air se voient sous la forme : d'un artéfact en queue de comète
- D Le germe le plus fréquemment incriminé est Proteus Mirabilis
- E Elle est plus fréquente chez les patients diabétiques

37 A propos de l'épidémiologie et de l'histoire naturelle du cancer de la prostate, quelle est (sont) la (les) réponse(s) juste(s) ?

- A En France, il atteint plus de 50000 nouveaux patients par an
- B Depuis 2007, son incidence augmente, mais sa mortalité diminue
- C Les grades de Gleason 3 ont un potentiel métastatique
- D Il est le plus souvent unifocal
- E C'est le premier cancer de l'homme

38 A propos du Doppler des artères caverneuse

- A on utilise l'injection intracaverneuse de prostaglandine 5 minutes avant les premiers enregistrements
- B on utilise une sonde linéaire
- C on utilise l'injection intracaverneuse de prostaglandine 60 minutes avant les premiers enregistrements
- D on utilise l'injection intracaverneuse de prostaglandine 30 minutes avant les premiers enregistrements
- E on utilise une sonde microconvexe

39 Parmi les 5 propositions suivantes, lesquelles sont vraies ?

Le bilan échographique de l'appareil génital dans le cadre de l'exploration d'une infertilité masculine :

- A comporte toujours un examen des bourses
- B peut comporter un examen des bourses et un examen endorectal
- C doit systématiquement être fait vessie pleine pour avoir une étude post mictionnelle
- D peut comporter un examen des reins
- E comporte toujours un examen endorectal

40 Parmi les 5 propositions suivantes, lesquelles sont vraies ?

Dans l'exploration d'une infertilité masculine, le bilan échographique de l'appareil génital :

- A peut révéler des anomalies du bas appareil génital et du haut appareil génital.
- B est réalisé de première intention
- C doit être précédé d'un spermogramme
- D n'a d'intérêt dans ce contexte que si le spermogramme est anormal
- E est réalisé de deuxième intention