

DIPLOME INTERUNIVERSITAIRE D'ECHOGRAPHIE

**Examen probatoire du DIU d'Echographie
Année 2016-2017**

Jeudi 13 octobre 2016 (de 14 h à 16 h 00)

Durée totale de l'épreuve : 2 heures

Cette épreuve comprend :

- 1 question rédactionnelle : coefficient 2

(à rédiger sur une copie séparée)

- 2 planches anatomiques à annoter : coefficient 1

(Renseigner directement le tableau sous le croquis)

N° d'anonymat :

n° d'anonymat

Nom :

Prénom :

Question rédactionnelle :

Une patiente de 29 ans enceinte de 31 SA (primigeste, primipare) est admise aux urgences pour douleurs de la fosse lombaire droite depuis 24 heures. Elle est fébrile à 38°2 et frissonne par épisodes récurrents. Elle n'a pas d'antécédent particulier en dehors d'un épisode d'infection basse du tractus urinaire lors de l'année dernière. Cet épisode n'a pas été accompagné de fièvre et a été traité par son médecin généraliste par des antibiotiques en prise unique. Lors de son examen clinique, elle présente une douleur à l'ébranlement lombaire, des brûlures mictionnelles et la bandelette urinaire révèle la présence de leucocytes (+++), de nitrites (+++) et des hématies (+).

- 1- Que recherchez-vous lors de votre examen clinique ?
- 2- Quel(s) examen(s) complémentaire(s) allez-vous demander ?
- 3- En l'absence d'argument en faveur d'un obstacle sur les voies urinaires, quelle sera votre attitude thérapeutique ?
- 4- Quelle sera votre démarche de surveillance durant les prochaines 24 heures ?

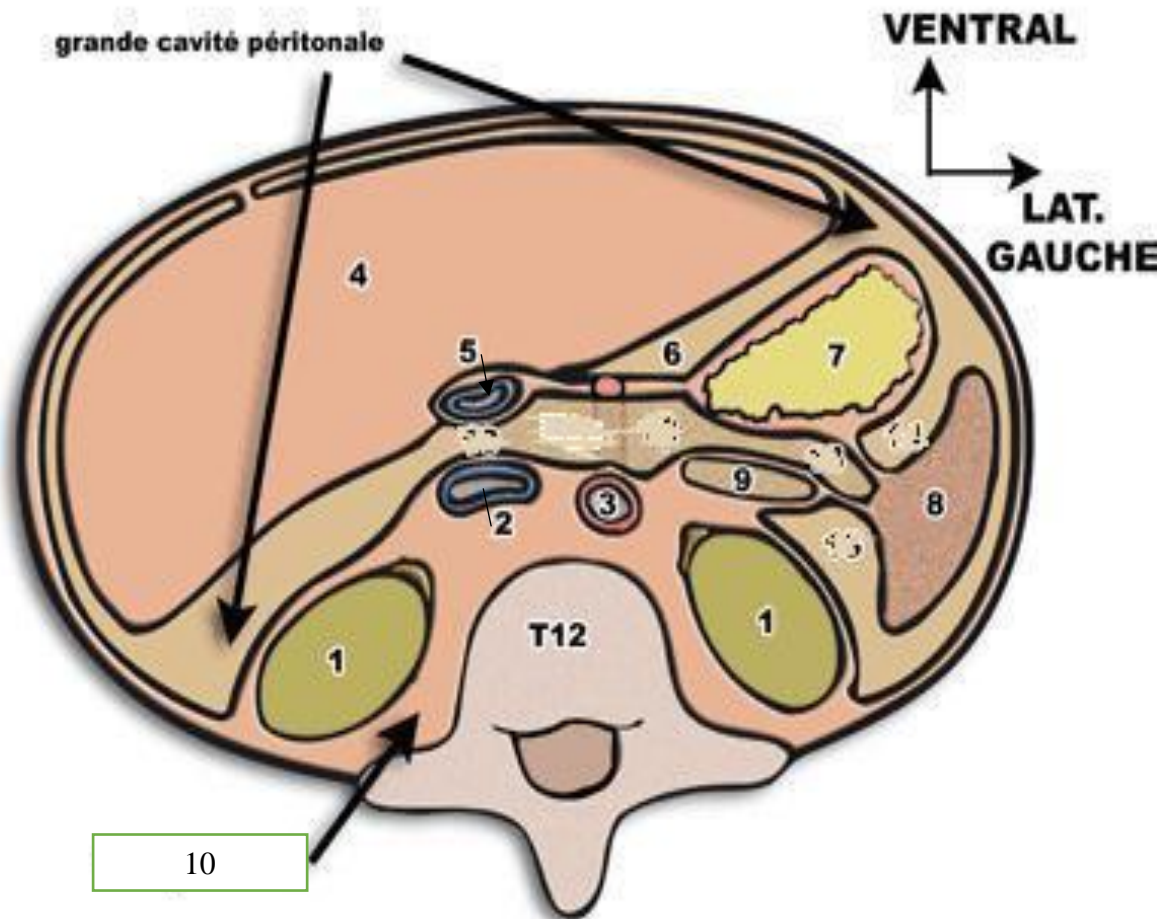
N° d'anonymat :

n° d'anonymat

Nom :

Prénom :

Schémas à légender : voici une coupe schématique de l'abdomen telle que vous pourriez la visualiser en TDM passant par T12 (veuillez remplir dans le tableau)



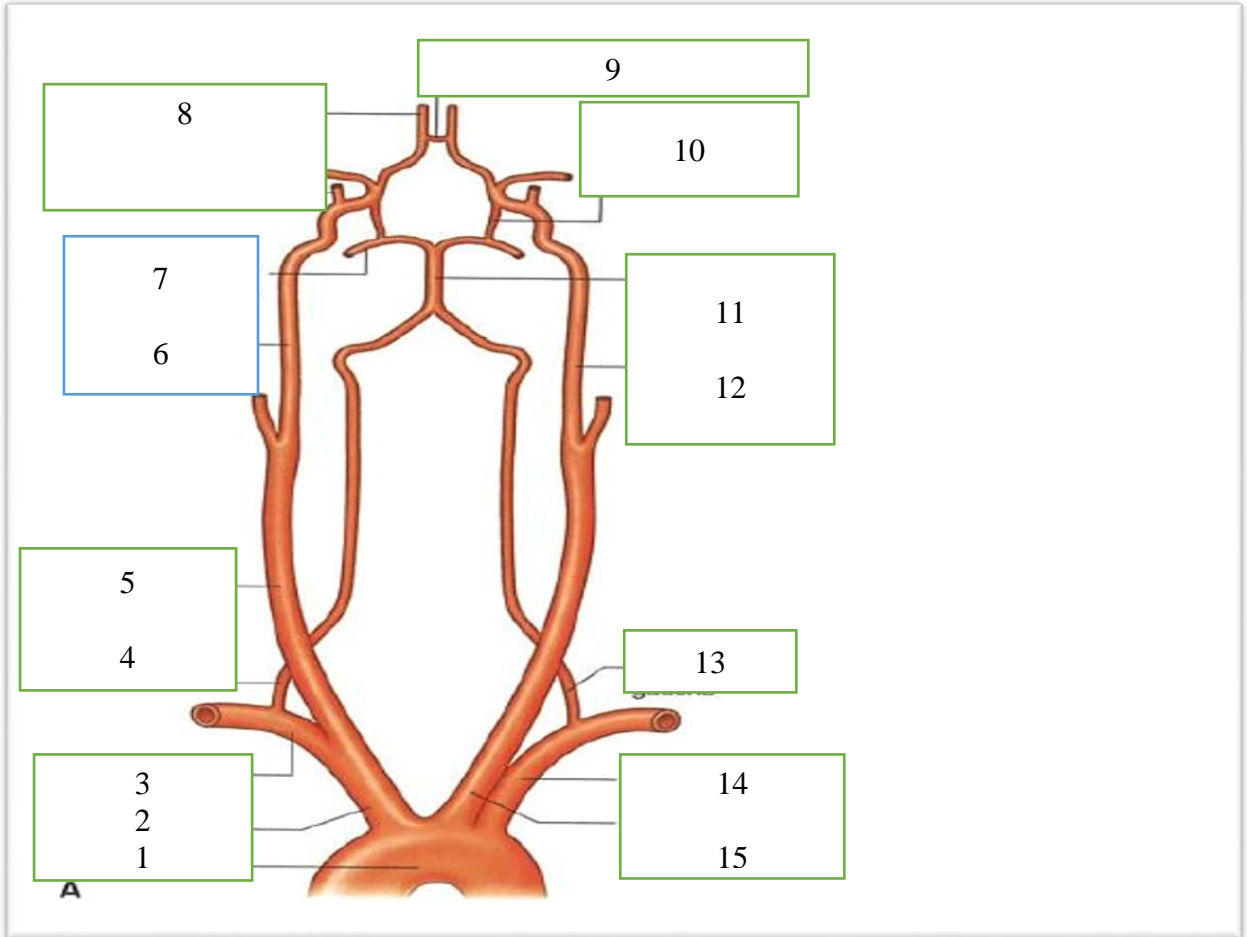
1		6	
2		7	
3		8	
4		9	
5		10	

N° d'anonymat :

n° d'anonymat

Nom :

Prénom :



1		9	
2		10	
3		11	
4		12	
5		13	
6		14	
7		15	
8			